

Reemplazo renal continuo precoz en el posoperatorio de cirugía cardiovascular

Early Continuous Renal Replacement in the Postoperative Period after Cardiovascular Surgery

Alberto Hernández González^{1*} <https://orcid.org/0000-0002-0356-8035>

Caridad de Dios Soler Morejón¹ <https://orcid.org/0000-0003-2695-3291>

Agustín Meynardo Mulet Gámez¹ <https://orcid.org/0000-0002-4558-8093>

Adrián Lorié Valera¹ <https://orcid.org/0000-0002-9952-9451>

Amanda Díaz Camacho¹ <https://orcid.org/0000-0002-0083-4342>

¹Hospital Clínico Quirúrgico “Hermanos Ameijeiras”. La Habana, Cuba.

* Autor para correspondencia: lamerced@infomed.sld.cu

RESUMEN

Introducción: La terapia de reemplazo renal continua es un procedimiento novedoso que se aplica al tratamiento de la falla renal aguda en el paciente grave, así como del síndrome de respuesta inflamatoria sistémica. Se aplica de preferencia en aquellos pacientes que cursan con deterioro hemodinámico en los cuales el tratamiento dialítico intermitente puede ser perjudicial por la relativa rapidez con que se produce el recambio. No obstante no existe consenso en cuanto a su uso precoz.

Objetivo: Presentar el caso de un paciente grave en la que se realizó terapia de reemplazo renal continua precoz.

Presentación de caso: Paciente de 48 años de edad, con antecedentes de enfermedad renal crónica grado V, en régimen de hemodiálisis intermitente, hipertensión arterial y obesidad, que ingresó a la unidad de cuidados intensivos cardiovasculares del Hospital “Hermanos Ameijeiras”, en el posoperatorio inmediato y complicado de cirugía de sustitución valvular aórtica; en la cual la terapia de reemplazo renal continua precoz, resultó ser eficiente para el tratamiento de la falla renal crónica agudizada, ya que permitió mantener un buen control de la hemodinámica del medio interno y la volemia.

Conclusiones: La experiencia mostrada aporta elementos a favor de la seguridad del tratamiento, que lo hace recomendable en el paciente grave poscirugía cardiovascular, como parte del arsenal terapéutico a utilizar.

Palabras clave: insuficiencia renal; terapia de reemplazo renal; cirugía cardíaca; período posoperatorio; cuidados intensivos.

ABSTRACT

Introduction: Continuous renal replacement therapy is a novel procedure applied for the management of acute renal failure in the critically-ill patient, as well as in cases of systemic

inflammatory response syndrome. It is preferably applied in those patients with hemodynamic deterioration for whom intermittent dialytic treatment can be detrimental due to the relative quickness at which replacement occurs. However, there is no consensus on its early use.

Objective: To present the case of a critical patient who received early continuous renal replacement therapy.

Case presentation: A 48-year-old female patient, with a history of grade-5 chronic kidney disease, on an intermittent hemodialysis regimen, with arterial hypertension and obesity, was admitted to the cardiovascular intensive care unit of Hospital "Hermanos Ameijeiras" in the immediate postoperative period with complications following aortic valve replacement surgery, in which early continuous renal replacement therapy proved to be efficient for the treatment of acute chronic renal failure, since it allowed maintaining good control of the hemodynamics of the internal environment and volemia.

Conclusions: The shown experience provides elements in favor of the safety of this treatment, which makes it recommendable in the severe post-cardiovascular surgery patient, as part of the therapeutic arsenal to be used.

Keywords: kidney failure; renal replacement therapy; cardiac surgery; postoperative period; intensive care.

Recibido: 01/07/2022

Aceptado: 26/07/2022

Introducción

A pesar de los avances en las técnicas quirúrgicas y anestésicas, la cirugía cardíaca continúa asociada con una elevada morbilidad y mortalidad. En este contexto la disfunción renal posoperatoria (DRPO) es una de las complicaciones graves más frecuentes, según *Ryckwaert F*, citado por *Zou* y otros.⁽¹⁾ alcanza hasta el 45 % de los pacientes operados. Se considera como el factor más influyente en la mortalidad después de cirugía cardíaca.⁽²⁾

A menudo, el tratamiento de la DRPO grave requiere la sustitución de la función renal mediante procedimientos que depuran la sangre de los elementos tóxicos. La elección del método depende de las características del paciente, así como la disponibilidad de recursos y la experiencia del equipo de trabajo. En cuidados intensivos las modalidades principales son la hemodiálisis intermitente (HI) y la terapia de reemplazo renal continuo (TRRC),^(3,4,5) Aunque no existe consenso sobre cuál de ellas es la óptima para el paciente crítico, los médicos intensivistas prefieren la TRRC sobre todo en los primeros días del ingreso. En efecto, la TRRC produce un recambio más lento de fluidos que asegura mejor estabilidad hemodinámica así como un control gradual de la concentración de solutos en comparación con la HI.^(3,4,5)

La incorporación de la TRRC al arsenal terapéutico de la unidad de cuidados intensivos cardiovascular (UCICV) del Hospital Clínico Quirúrgico "Hermanos Ameijeiras" es reciente (2017). Desde su implementación, la TRRC ha demostrado ser ventajosa para el tratamiento

de las complicaciones del paciente séptico y en particular en el posoperatorio de procedimientos quirúrgicos cardiovasculares.

El objetivo de este artículo es mostrar los beneficios de la TRRC en el posoperatorio complicado de un paciente grave que recibió cirugía valvular.

Presentación del caso

Paciente JPG, de 48 años de edad, sexo masculino con antecedentes patológicos personales de enfermedad renal crónica grado V, en régimen de HI, hipertensión arterial y obesidad, que ingresa a la UCICV el día 16/12/2020, en el posoperatorio inmediato de cirugía de sustitución valvular aórtica. El paciente era portador de una endocarditis bacteriana subaguda con un índice pronóstico de mortalidad perioperatoria (EuroSCORE) de 7, en correspondencia con un alto riesgo para el procedimiento quirúrgico a desarrollar.⁽⁶⁾ No obstante el elevado riesgo de este paciente con un estado preoperatorio crítico, dada la naturaleza de su afección y el fracaso del tratamiento antimicrobiano previo se decidió realizar resección valvular de vegetaciones y sustitución valvular aórtica. El procedimiento quirúrgico tuvo una duración de 4 h, con 78 min de circulación extracorpórea (CEC) y tiempo de paro de 60 min. Al finalizar el procedimiento quirúrgico fue necesario apoyar al paciente con dobutamina hasta 15 mcg/kg/min debido a inestabilidad hemodinámica.

Se recibió al paciente en la UCICV, aún bajo efectos residuales de anestésicos: despertable al llamado e intubado por lo que se acopló a ventilador mecánico en modalidad controlada por volumen con un volumen corriente de 6 ml/kg de peso corporal ideal y fracción inspirada de oxígeno de 60 % para sostener una saturación de oxígeno en sangre arterial (S_aO_2) mayor de 92 %. Como datos positivos al examen físico se constató la piel y mucosas húmedas e hipocoloreadas así como leve quémosis conjuntival. El paciente estaba anúrica como habitualmente y a pesar de mantener las extremidades aparentemente bien perfundidas, la presión arterial sistémica era de 80/30 mmHg (presión arterial media de 46,7mmHg); en consecuencia se decidió escalar la dosis de dobutamina a 20 mcg/kg/min y se adicionó epinefrina 0,05 ug/kg/min para lograr una presión arterial media \geq 65 mmHg.

El electrocardiograma mostró desplazamientos positivos del segmento ST en derivaciones precordiales (V3, V4, V5 y V6). La ecografía cardíaca realizada a la cabecera del paciente reveló una acinesia *de novo* en pared lateral y casquete apical del ventrículo izquierdo. El *doppler* de onda pulsada de flujo en tracto de salida de ventrículo izquierdo mostró una integral velocidad/tiempo de 11 para un volumen sistólico de 35 mL y un gasto cardíaco de 3,6 l/min. El *doppler* tisular de anillo mitral permitió la estimación de una presión capilar de enclavamiento pulmonar de 23 mmHg y la evaluación de vena cava inferior mostró una presión venosa central de 12 mmHg. La resistencia vascular calculada fue de 771 dinas/seg/cm⁶. Las cifras de troponina T se encontraban por encima de 400 ng/dL. La creatinina sérica se encontraba elevada desde el preoperatorio (394 mmol/L). Además se constataron valores altos de lactato y acidemia metabólica.

Con los elementos señalados en la valoración inicial del caso en la UCICV se consideró que el paciente presentaba un infarto perioperatorio anterolateral complicado con shock cardiogénico vasodilatador o mixto, según las definiciones actuales.⁽⁷⁾ En el posoperatorio

inmediato de la cirugía valvular por una endocarditis bacteriana subaguda, se decidió mantener la ventilación mecánica, apoyo hemodinámico e iniciar TRRC. Se optimizó tratamiento anti-isquémico y se difirió la asistencia circulatoria mecánica por la colocación de la prótesis valvular.

La TRRC se inició con los siguientes parámetros: modalidad hemodiafiltración venovenosa, flujo de sangre 100 mL/min, flujo de bomba previa de sangre 1000 mL/h, flujo de dializante 1000 mL/h, flujo de sustitución 3000 mL/h y flujo de efluente 5102 mL/h, sin eliminación de líquido en las primeras 4 h dada la inestabilidad hemodinámica y la necesidad de optimizar volemia después del tratamiento quirúrgico efectuado. *A posteriori* se inició la eliminación progresivamente ascendente de líquido hasta 100ml/h.

La tabla muestra la evolución de algunos parámetros gasométricos y electrolitos a partir de su llegada a la UCICV y tras la aplicación de la TRRC.

Tabla - Evolución de gasométrica y electrolítica según tiempo de aplicación de la TRRC

Parámetro	0 h	24 h	48 h
PH	7,26	7,37	7,33
HCO ₃	15	19,3	22,3
SO ₂	85,2	99,6	97
K	5,19	4	3,71
Na	129	136	139

Leyenda: pH: en sangre arterial; HCO₃: bicarbonato estándar en sangre arterial; SO₂: saturación de oxígeno en sangre arterial; K potasio en sangre arterial; Na: sodio en sangre arterial.

La figura muestra la tendencia evolutiva seguida por la creatinina sérica y dos de los parámetros hemodinámicos en relación con la TRRC aplicada (Fig.)

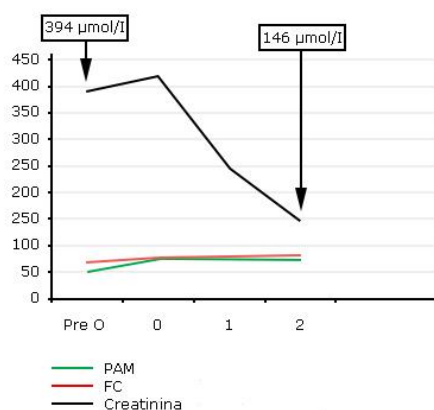


Fig - Parámetros hemodinámicos y creatinina durante la TRRC.

Leyenda: PAM: presión arterial media; FC: frecuencia cardíaca; Pre O: preoperatorio.

Resultó evidente la mejoría evolutiva del paciente desde el punto de vista gasométrico, electrolítico y hemodinámico. La estabilización de la presión arterial permitió la reducción progresiva de las dosis de dobutamina hasta 5 mcg/kg/min y la suspensión de la epinefrina. El ascenso de la S_aO_2 posibilitó el destete del ventilador artificial a las 12 h de iniciada la TRRC. Tras 48 h de tratamiento el paciente fue separado del riñón artificial. A las 72 h fue egresado de la UCICV para la sala abierta de cardiología donde continuó con una evolución favorable. Fue dado de alta de la institución con una estadía total de 140 días y posteriormente seguido por consulta externa.

Discusión

En los pacientes que reciben cirugía cardiovascular a corazón abierto, se han identificado factores de riesgo para sufrir complicaciones y que se asocian a la aparición de DRPO.⁽⁸⁾ La insuficiencia renal preexistente, la diabetes mellitus tipo 1, la edad superior a 65 años, la anemia, la cirugía vascular mayor, la arteriopatía, la predisposición genética y la exposición reciente a fármacos nefrotóxicos se cuentan entre los factores preoperatorios.⁽⁹⁾ Entre los intraoperatorios se señalan la intervención quirúrgica de urgencia, las reintervenciones, la cirugía valvular y el tiempo de circulación extracorpórea superior a 3h. Además se ha señalado que la CEC favorece el desarrollo de un síndrome de respuesta inflamatoria sistémica debido a una activación del sistema inmune desencadenado por el contacto de la sangre con superficies extrañas, el trauma quirúrgico, la lesión isquemia-reperusión y la endotoxemia probable en un paciente donde se eliminaron vegetaciones.⁽⁸⁾

Ya en el posoperatorio se destacan la hipovolemia e hipotensión secundaria a bajo gasto cardíaco y los fenómenos embólico. También la hipoxia es un factor que se vincula frecuentemente a la aparición de DRPO, debido al daño por necrosis tubular aguda que provoca en las nefronas de la región medular del riñón.⁽¹⁰⁾

Si a todo lo anterior se le suma el antecedente de padecer una enfermedad renal crónica en estado avanzado, tratada con HI, el pronóstico es aún más sombrío. Así lo predijo el *Euroscore* estimado en este paciente, cuya cifra preoperatoria de creatinina estaba por encima de 4 mg/dL (394 μ mol/L= 4,45 mg/dL).⁽⁸⁾ Al respecto, la elevación de la creatinina se considera el factor pronóstico más importante de la necesidad de TRR: entre 10-20 % si la creatinina preoperatoria se encuentra entre 2 y 4 mg/dL y de 25-28 % si la misma supera los 4 mg/dL.⁽⁸⁾

Otro elemento a considerar en estos pacientes es la frecuente ocurrencia de balances hídricos muy positivos que determinan una excesiva presión venosa en el riñón. La subsiguiente reducción de la perfusión y la filtración glomerular empeoran el daño renal. Autores como *Stein* y otros.⁽¹¹⁾ evaluaron la relación de las sobrecargas de volumen y los cambios en la creatinina sérica como marcadores pronósticos de relevancia de mortalidad y morbilidad. Este paciente también mostró parámetros hemodinámicos compatibles con sobrecarga de volumen y *shock* mixto que potencialmente pudieron deteriorar aún más su ya precaria función renal.

En consecuencia, el modo de tratamiento seleccionado fue la hemodiafiltración veno-venosa continua, que permite extraer menor volumen de sangre durante un tiempo mayor con mayor

estabilidad hemodinámica. En esta modalidad se combinan los beneficios de la hemodiálisis veno-venosa continua con los de la hemofiltración veno-venosa continua (convección y difusión) por lo que se pueden eliminar partículas de mayor peso molecular (>1000 Daltons) entre las cuales se encuentran los mediadores de la inflamación.⁽¹²⁾ A diferencia de la ultrafiltración, tiene la capacidad de reducir no sólo el volumen intravascular sino también el intersticial. De esta forma, se eliminó la hemodilución existente (necesaria en la intervención quirúrgica cardíaca) y a la vez disminuyó la respuesta inflamatoria secundaria.

La TRRC fue iniciada en las primeras horas de su estadía en la UCI, después de la evaluación inicial. Sobre la conveniencia de implementar o no la TRRC temprana en el paciente crítico existe una polémica científica.^(1,13) Zou y otros.⁽¹⁾ mostraron que el inicio de la TRRC entre las 12 y 24 h posteriores a la cirugía cardíaca disminuía la mortalidad a los 28 días, así como la estadía en la unidad de cuidados intensivos, en un metaanálisis que incluyó un total de 1479 pacientes, Entre los factores predictivos de la necesidad de TRR identificados por estos autores se encontraba en primer lugar la insuficiencia renal previa, el infarto de miocardio, la diabetes mellitus, el shock cardiogénico, la urgencia quirúrgica, el estadio \geq III de la clasificación de la *New York Heart Association*, el tiempo de circulación extracorpórea >120 min, el bajo gasto cardíaco intraoperatorio y las transfusiones,⁽¹⁾ algunos de los cuales están presentes en el caso ejemplificado. Estos autores señalan como ventajas de la TRRC precoz la reducción en la incidencia de complicaciones graves como uremia, acidosis, sobrecarga hídrica e hiperpotasemia. En este sentido consideran que las intervenciones sobre el balance de fluidos y solutos de forma temprana atenúan el daño renal y de otros órganos en comparación con intervenciones demoradas, a pesar de que existen estudios que no apoyan o contradicen estos hallazgos.⁽¹⁾

En un metaanálisis reciente, que abarcó 12 ensayos clínicos y un total de 5423 participantes, sus autores concluyeron que no existen ventajas de aplicar la TRRC de forma precoz sobre la supervivencia a los 28 días. Aunque reconocen la existencia de heterogeneidad clínica, estadística y metodológica entre los estudios incluidos, esas diferencias no tuvieron influencia en el resultado en el análisis de subgrupos.⁽¹³⁾

En resumen, en este paciente extremadamente crítico, la aplicación de la TRRC permitió alcanzar un mejor control del equilibrio hidroelectrolítico y ácido básico, del exceso de volumen circulante y mejoría de la microcirculación. Además se obtuvo reducción de los valores de creatinina. Pero lo más significativo es que estas metas fueron logradas sin deterioro de la hemodinamia del paciente, ya comprometida por la existencia de un síndrome de bajo gasto cardíaco/*shock* cardiogénico en el curso de un infarto perioperatorio del miocardio. Por tanto, la TRRC resultó ser un procedimiento seguro y eficaz.

Aunque las terapias continuas y las intermitentes son complementarias y no excluyentes entre sí, existe consenso sobre el uso de las terapias continuas en pacientes con inestabilidad hemodinámica, edema cerebral, acidosis metabólica persistente o necesidad imperiosa de negatividad del balance hídrico. Si bien las evidencias científicas no demuestran la superioridad de la TRRC sobre la HI, son notables sus beneficios en cuanto a la estabilidad clínica del paciente, que se logra mantener durante el procedimiento y que la convierte en una opción atractiva y conveniente para el paciente grave después de una cirugía cardíaca.⁽¹²⁾

Las guías de práctica clínica actuales recomiendan que la modalidad de reemplazo de función renal debe ser individualizada, sobre la base del estado clínico del paciente, la experiencia del equipo médico y de enfermería, la disponibilidad de medios de la institución, entre otros factores.⁽¹²⁾

Se concluye que la terapia de reemplazo renal continua precoz resultó ser eficiente para el tratamiento de la falla renal crónica agudizada en este paciente, ya que permitió mantener un buen control de la hemodinámica, el medio interno y la volemia. La experiencia mostrada aporta elementos a favor de la seguridad del tratamiento, que lo hace recomendable en el paciente grave poscirugía cardiovascular como parte del arsenal terapéutico a utilizar.

Referencias bibliográficas

1. Zou H, Hong Q, Xu G. XG. Early versus late initiation of renal replacement therapy impacts mortality in patients with acute kidney injury post cardiac surgery: a meta-analysis. *Crit Care*. 2017;21:10. DOI: <https://doi.org/10.1186/s13054-017-1707-0>
2. Wang Y, Bellomo R. Cardiac surgery-associated acute kidney injury: risk factors, pathophysiology and treatment. *Nat. Rev Nephrol*. 2017 [acceso: 24/06/2022];13:697-711. DOI: <https://doi.org/10.1038/nrneph.2017.119>
3. Gaudry S, Grolleau F, Barbar S, Martin-Lefevre L, Pons B, Boulet E, *et al*. Continuous renal replacement therapy versus intermittent hemodialysis as first modality for renal replacement therapy in severe acute kidney injury: a secondary analysis of AKIKI and IDEAL-ICU studies. *Critical Care*. 2022;26:93. DOI: <https://doi.org/10.1186/s13054-022-03955-9>
4. Martínez Villar C, Charco Roca LM, Fernández Ruipérez L, Canales Lara PM. Aproximación a las terapias de remplazo renal continuas. *Rev Elect Anestesiología* 2022;14(2):1. DOI: <https://doi.org/10.30445/rear.v14i2.1009>
5. Sosa Medellín MA. Terapia de reemplazo renal continua. Conceptos, indicaciones y aspectos básicos de su programación. *MedInt. Mex*. 2018;34(2):288-98. DOI: <https://doi.org/10.24245/mim.v34i2.1652>
6. EuroSCORE para evaluación de riesgo de cirugía cardíaca (versión aditiva) [acceso: 24/06/2022]; Disponible en: <https://www.merckmanuals.com/medical-calculators/EuroScoreadd-es.htm>
7. Zamarrón López E, Ramírez Gutiérrez A, Pérez Nieto O, Villa Cortés P, Guerrero Gutiérrez M, Uribe Moya S. Abordaje contemporáneo del choque cardiogénico. *Revista Chilena de Anestesia*. 2021;50(6):799-805. DOI: <https://doi.org/10.25237/revchilanstv5001101033>
8. Alonso Valdés JA, Hernández Román MA, de Arazoza Hernández A, Falcón Guerra M, Nodal Leyva PE, Sainz Cabrera H. Insuficiencia renal aguda en el perioperatorio de cirugía cardiovascular. *Rev Cuban Anestesiología y Reanimación*. 2019 [acceso: 24/06/2022];18:1 Disponible en: <http://www.revanestesia.sld.cu/index.php/anestRean/rt/printerFriendly/536/751>.

9. Ejaz A, Kambhampati G, Ejaz N, Dass B, Lapsia V, Arif A, *et al.* Post-operative serum uric acid and acute kidney injury. *J Nephrol.* 2012;25(4):497-505. DOI: <https://doi.org/10.5301/jn.5000173>
10. Bellomo R, Auriemma S, Fabbri A, D'Onofrio A, Katz N, McCullough P, *et al.* The pathophysiology of cardiac surgery-associated acute kidney injury (CSA-AKI). *Int J Artif Organs.* 2008;31(2):166-78. DOI: <https://doi.org/10.1177/039139880803100210>
11. Stein A, de Souza LV, Belettini CR, Menegazzo WR, Viegas JR, Costa Pereira EM, *et al.* Fluid overload and changes in serum creatinine after cardiac surgery: predictors of mortality and longer intensive care stay. A prospective cohort study. *Crit Care.* 2012 16(3):7. DOI: <https://doi.org/10.1186/cc11368>
12. Mengarelli C, Pichon Riviere A, Augustovski F, García Marti S, Alcaraz A, Bardach A, *et al.* Terapias de reemplazo renal e insuficiencia renal aguda. Evaluación de Tecnologías Sanitarias, informe de Respuesta rápida No 750. Buenos Aires Argentina. Enero 2020 [acceso: 24/06/2022]. Disponible en: <https://docs.bvsalud.org/biblioref/2021/04/1178349/iecs-irr-750.pdf>
13. Xiao C, Xiao J, Cheng Y, Li Q, Li W, He T, *et al.* The Efficacy and Safety of Early Renal Replacement Therapy in Critically Ill Patients With Acute Kidney Injury: A Meta-Analysis With Trial Sequential Analysis of Randomized Controlled Trials. *Front Med.* 2022;9:820624. DOI: <https://doi.org/10.3389/fmed.2022.820624>.

Conflicto de intereses

Los autores declaran que no existe conflicto de intereses.