

## Fístula traqueoesofágica como complicación de la intubación endotraqueal prolongada

Tracheoesophageal fistula as a complication of prolonged endotracheal intubation

Osmany Cruz García<sup>1\*</sup> <http://orcid.org/0000-0002-8887-9085>

Carlos G. Nieto Monteagudo<sup>1</sup> <http://orcid.org/0000-0002-8514-0488>

Mario Nápoles Lizano<sup>2</sup> <http://orcid.org/0000-0001-8973-8121>

Lester M. Álvarez Hurtado<sup>1</sup> <http://orcid.org/0000-0003-3403-7496>

Rafael Ibáñez Azán<sup>2</sup> <http://orcid.org/0000-0001-7148-6587>

<sup>1</sup>Hospital Universitario “Celestino Hernández Robau”. Villa Clara, Cuba.

<sup>2</sup>Cardiocentro “Ernesto Ché Guevara”. Villa Clara, Cuba.

\*Autor para la correspondencia: [osmanygc@infomed.sld.cu](mailto:osmanygc@infomed.sld.cu)

### RESUMEN

**Introducción:** La fístula traqueoesofágica consecutiva a intubación endotraqueal prolongada es una lesión grave con elevada morbimortalidad. El alto índice de sospecha, diagnóstico precoz, resolución de las complicaciones y un tratamiento quirúrgico definitivo son los pilares fundamentales en los cuales descansa su manejo correcto.

**Objetivo:** Describir el comportamiento y manejo de la fístula traqueoesofágica en pacientes con intubación endotraqueal prolongada.

**Presentación del caso:** Paciente de 34 años de edad que sufrió trauma craneoencefálico grave con necesidad de intubación endotraqueal prolongada. Su evolución fue favorable, con recuperación neurológica, pero presentaba tos incontrolable después de la deglución, aumento de las secreciones respiratorias y pérdida de 30 Kg de peso no resuelta, lo que motivó se le realizara tomografía computarizada multicorte dual sincronizada con el electrocardiograma, la que permitió de forma rápida y no invasiva, llegar al diagnóstico de la fístula traqueoesofágica.

**Conclusiones:** La intubación endotraqueal prolongada constituye la causa principal de la aparición de la fístula traqueoesofágica. El mecanismo de producción fundamental fue la isquemia provocada por la compresión de las paredes posterior de la tráquea y anterior del esófago entre el manguito insuflado del tubo endotraqueal y la sonda nasogástrica. La tomografía computarizada multicorte dual sincronizada con el electrocardiograma permite realizar el diagnóstico de esta complicación.

**Palabras clave:** fístula traqueoesofágica; intubación endotraqueal prolongada; tomografía computarizada multicorte dual sincronizada.

## ABSTRACT

**Introduction:** Tracheoesophageal fistula following prolonged endotracheal intubation is a serious lesion with high morbidity and mortality. The high index of suspicion, early diagnosis, resolution of complications and definitive surgical treatment are the fundamental pillars on which its correct management rests.

**Objective:** Describe the behavior and management of tracheoesophageal fistula in patients with prolonged endotracheal intubation.

**Case Presentation:** A 34-year-old patient who suffered severe head trauma with the need of prolonged endotracheal intubation. His evolution was favorable, with neurological recovery, but he presented uncontrollable cough after swallowing, increased respiratory secretions and unsolved loss of 30 Kg of weight, which motivated to perform to him a dual multi-cut computed tomography synchronized with the electrocardiogram, which allowed quickly and non-invasively, to reach the diagnosis of tracheoesophageal fistula.

**Conclusions:** Prolonged endotracheal intubation is the main cause of the appearance of tracheoesophageal fistula. The fundamental production mechanism was ischemia caused by compression of the posterior walls of the trachea and anterior walls of the esophagus between the inflated cuff of the endotracheal tube and the nasogastric tube. The dual multi-cut computed tomography synchronized with the electrocardiogram allows the diagnosis of this complication.

**Keywords:** tracheoesophageal fistula; prolonged endotracheal intubation; synchronized dual multi-cut CT scan.

Recibido: 12/03/2021

Aprobado: 31/03/2021

## Introducción

La fístula traqueoesofágica es una afección de etiología congénita o adquirida que se produce al establecerse una comunicación anormal entre la pared posterior de la tráquea y la anterior esofágica. Su existencia se acompaña de dificultades en la deglución, neumonías por aspiración repetitivas y marcada pérdida de peso, por lo que constituye una lesión grave con una elevada incidencia de morbimortalidad.<sup>(1,2,3,4)</sup>

La intubación endotraqueal prolongada es la causa más frecuente en la génesis de esta complicación, debido a la compresión que ejerce el manguito del tubo endotraqueal en la tráquea membranosa y la pared anterior del esófago, particularmente en presencia de una sonda nasogástrica, con la consiguiente isquemia, necrosis y formación de la fístula. Otras causas de esta afección incluyen, la traqueostomía, traumas, enfermedades malignas, perforación

esofágica, lesiones por cuerpos extraños, mediastinitis, resección traqueal, cirugía esofágica y mediastinal, linfadenopatías mediastinales y la sepsis.<sup>(1)</sup>

Los principales exámenes diagnósticos encaminados a demostrar la presencia de esta dolencia y sus complicaciones son imagenológicos, endoscópicos y ultrasonográficos. Entre los estudios de imágenes se encuentra la radiografía de tórax, esofagografía y tomografía computarizada, las pruebas endoscópicas disponibles son: broncoscopia y esofagoscopia, también se dispone del ultrasonido endobronquial.<sup>(1,4)</sup> Los grandes avances tecnológicos en tomografía computarizada (TAC) han generado mejorías impresionantes en la calidad de las imágenes, lo cual ha venido acompañado por la introducción de nuevas aplicaciones y esto ha hecho posible la evaluación de estructuras pequeñas y móviles. La apreciación de las fistulas traqueoesofágicas con TAC multicorte de tórax se hace posible al sincronizar la obtención de imágenes con el electrocardiograma (EKG) del paciente, lo que permite analizar las estructuras torácicas. Este examen es rápido, no invasivo que, con alta sensibilidad y especificidad, determina y cuantifica el compromiso de órganos lesionados y es un método efectivo para identificar la afección.<sup>(5)</sup>

El alto índice de sospecha, diagnóstico precoz, resolución de las complicaciones y un tratamiento quirúrgico definitivo son los pilares fundamentales en los cuales descansa el manejo correcto de los pacientes con fístulas traqueoesofágicas posintubación endotraqueal prolongada.<sup>(1,2,4)</sup>

El objetivo de la investigación fue describir el comportamiento y manejo de la fistula traqueoesofágica en pacientes con intubación endotraqueal prolongada.

## Presentación del caso

Paciente de 34 años de edad, sexo masculino, 93 Kg de peso que en un accidente automovilístico sufre traumatismo craneoencefálico grave y herida avulsiva toraco-axilar izquierda. Llega a cuerpo de guardia del Hospital Universitario “Arnaldo Milián Castro” de Santa Clara, con un puntaje de 5 en la escala de coma de Glasgow, columna cervical estable, dificultad respiratoria, hipotensión arterial, taquicardia y sangrado por herida toraco-axilar. Se realiza intubación endotraqueal urgente y comienza la ventilación artificial, se ejecuta reanimación hídrica, control de la pérdida de sangre y en la TAC de cráneo se detecta hemorragia intraparenquimatosa y subaracnoidea. Por radiología se descarta fractura de columna cervical y se detecta fractura cerrada de húmero izquierdo por lo que es llevado al salón de operaciones donde se realiza limpieza, cura y sutura de la herida toraco-axilar y reducción y osteosíntesis de la fractura de húmero, es traslado a la Unidad de Cuidados Intensivos (UCI).

En la UCI se establece tratamiento con ventilación artificial, sedación, relajación, antibióticos, terapéutica de reemplazo hídrico, diuréticos osmóticos y anticonvulsivantes. La intubación endotraqueal se mantuvo por 16 días consecutivos. En su estadía en dicha sala, fue llevado 3 veces al salón de

operaciones, en una ocasión para realizar gastrostomía y en los dos restantes por evisceración. Se le realiza yeyunostomía, esto justificó dos nuevas intubaciones y ventilación artificial. Su evolución fue favorable, con admirable recuperación neurológica, pero presentaba tos incontrolable después de la deglución, aumento de las secreciones respiratorias y pérdida de 30 Kg de peso no resuelta, lo que motivó se practicara TAC multicorte dual sincronizada con el EKG donde se observa fistula traqueoesofágica de la cara posterior de la tráquea en su porción media y la anterior del esófago en su tercio proximal. Esta comunicación tiene un diámetro de 1.3 cm vista sagital, axial y coronal, respectivamente, con reconstrucción multiplanar MPR (fig. 1, 2 y 3).

El paciente fue remitido al servicio de cirugía torácica para tratamiento quirúrgico.

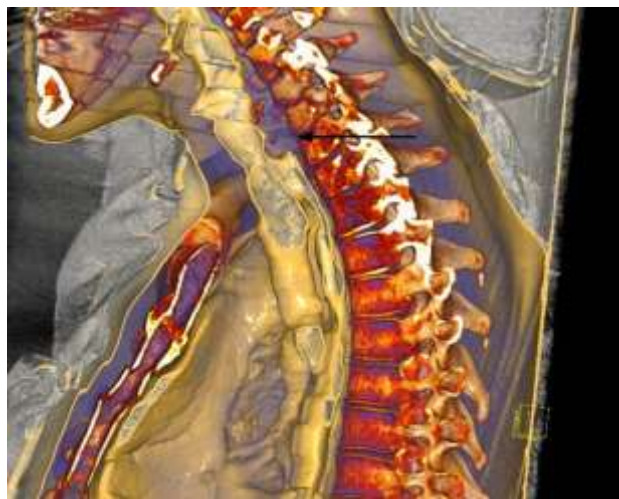


Fig. 1 - Vista sagital.

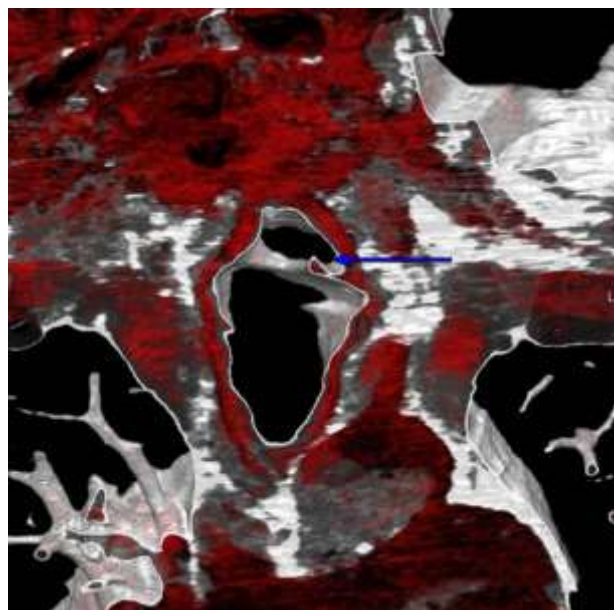


Fig. 2 - Vista axial.

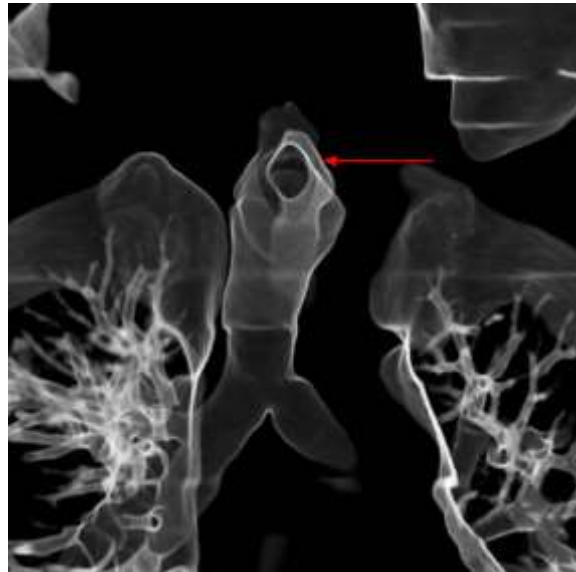


Fig. 3 - Vista coronal.

## Discusión

La fístula traqueoesofágica posintubación endotraqueal es una lesión poco frecuente, pero constituye una seria amenaza para la vida del paciente.<sup>(1,2,3)</sup> Su incidencia fluctúa entre 0,3 y 0,76 % y la causa fundamental es el uso prolongado de un tubo endotraqueal con el manguito insuflado a presiones superiores a la presión capilar de la mucosa traqueal. La compresión de la pared posterior de la traqueal y la anterior esofágica entre el manguito de alta presión y la sonda nasogástrica es el factor determinante en su desarrollo. El uso de tubos endotraqueales con manguitos de alto volumen y baja presión ha disminuido la incidencia de aparición de esta dolencia, pero los pacientes tratados y ventilados en unidades de cuidados intensivos continúan padeciendo esta grave complicación.<sup>(6,7)</sup>

La injuria causada en la mucosa por el tubo endotraqueal debido a elevadas presiones de insuflación de su manguito provoca inflamación, necrosis y ulceraciones a dicho nivel. La posterior profundización de estas úlceras y la sepsis asociada daña los cartílagos, lo que favorece la aparición de una lesión cicatrizal estenótica circunferencial de la tráquea. La exposición mantenida a elevadas presiones produce ablandamiento, fragmentación y destrucción del sostén cartilaginoso, de manera que además de la formación de la cicatriz fibrosa y la obstrucción se puede producir una traqueomalacia. Las dimensiones de las fístulas traqueoesofágicas son variables, pero la mayoría pueden ser extensas con destrucción a todo lo ancho de la pared traqueal posterior. La inflamación perilesional une la pared anterior del esófago y posterior de la tráquea lo que evita la mediastinitis, mientras que la cicatrización espontánea es utópica debido a la epitelización de los bordes.<sup>(2,4)</sup>



Se pueden localizar en tráquea cervical, transición cervicotorácica y en tráquea mediastinal la que se denomina intratorácica. Las dos primeras localizaciones están fuertemente asociadas a la intubación endotraqueal prolongada y la traqueostomía, mientras que la localización intratorácica, usualmente, se relaciona con tumores intratorácicos, infección mediastinal, manipulación quirúrgica o endoscópica del mediastino o fistulas traqueoesofágicas congénitas.<sup>(2)</sup> Los principales factores de riesgo involucrados en el origen de esta complicación son la intubación endotraqueal prolongada, traqueostomía, altas presiones en la vía aérea durante la ventilación mecánica, movilidad excesiva del tubo endotraqueal, tratamientos con esteroides, diabetes mellitus tipo I, mal estado nutricional, anemia, hipoalbuminemia, hipoxia, sepsis, enfermedad por reflujo gastroesofágico y se ha visto un predominio del sexo femenino.<sup>(2,4)</sup>

Los síntomas más comunes son la tos incontrolada después de la deglución, neumonías por aspiración repetitivas, marcada pérdida de peso, incremento súbito de las secreciones respiratorias, disfagia, disnea y dolor torácico.<sup>(1,2,3,4)</sup> Además de la sintomatología clínica, los estudios imagenológicos, endoscópicos y ultrasonográficos ayudan a confirmar el diagnóstico. Entre las pruebas de imágenes tenemos:<sup>(2,4)</sup>

- La radiografía de tórax que puede demostrar los episodios de broncoaspiración, neumonías y otras complicaciones como la dilatación esofágica y gástrica.
- La esofagografía que muestra el paso de contraste hidrosoluble hacia la vía respiratoria.

La TAC permite localizar la fístula y su tamaño, además del estado de los tejidos blandos adyacentes, de los órganos mediastinales y las lesiones del parénquima pulmonar.<sup>(4)</sup> Los equipos aptos para realizar una tomografía computarizada dual multicorte de tórax son multidetectores, disponen de 64 canales o más y cuentan con tecnología helicoidal. Para la realización del estudio se sincroniza la obtención de las imágenes con el electrocardiograma, se coloca electrodos en el paciente, consiguiendo así el trazado que es registrado por el equipo. Estos avances tecnológicos conllevan grandes ventajas como son la exploración de grandes volúmenes anatómicos en un tiempo, significativamente, reducido, lo que trae como resultado una mejoría en la resolución temporal y reducción de artificios producidos por movimientos voluntarios o involuntarios. El estudio retrospectivo ofrece una ventaja fundamental y es la creación de cortes más finos o más gruesos a partir de los datos alcanzados, por lo que de esta forma se logra mayor resolución espacial. Las imágenes posproceso como reconstrucciones multiplanar (MPR) y en 3D alcanzan mayor calidad debido a la resolución real espacial isotrópica por lo que la imagen es de igual definición en cualquier plano. En el gatillado retrospectivo la información se logra durante todo el ciclo cardiaco, esto permite reconstruir las imágenes en distintas fases y por lo tanto,

escoger aquellas que tengan menor movimiento para evaluar la anatomía y analizarlas en modalidad de cine para realizar determinaciones. La TAC multicorte dual sincronizada es un examen rápido, sencillo, no invasivo, con alta sensibilidad y especificidad, que permite estudiar y analizar estructuras del tórax y nos facilita definir la existencia, localización y tamaño de una fístula traqueoesofágica con certeza y constituye un proceder mucho más cómodo para el paciente.<sup>(5)</sup>

Los exámenes endoscópicos empleados son la broncoscopia y la esofagoscopia que pueden ser útiles en la identificación de la localización y tamaño de la fístula.<sup>(2,4,8)</sup> Entre los estudios ultrasonográficos disponemos del ultrasonido endobronquial que proporciona información sobre el estado de los tejidos peritraqueales.<sup>(2,4)</sup>

La prevención de la fístula traqueoesofágica en los pacientes intubados y ventilados por largo tiempo resulta un elemento de vital importancia y en este sentido el neumotaponamiento requiere controles sistemáticos, pues, aunque debe existir un correcto cierre para evitar fugas de aire y regurgitación del contenido gástrico, la presión que se alcanza en su interior no debe ser superior a las presiones intracapilares de la mucosa traqueal. El control debe realizarse cada 12 o 24 h conectando el neumotaponamiento a un manómetro, debe controlarse que el volumen sea el necesario para que no se produzcan fugas de aire y no sobrepase una presión de 25 mmHg.<sup>(9)</sup> En estos pacientes deben utilizarse tubos endotraqueales con manguitos de alto volumen y baja presión, los cuales han disminuido la incidencia de esta complicación y la aspiración del tubo endotraqueal debe ser gentil y cuidadosa.<sup>(6)</sup>

El tratamiento en su primera fase debe ir encaminado a resolver el déficit nutricional y tratar las lesiones asociadas, fundamentalmente, la sepsis respiratoria. La gastrostomía para aspiración y prevención del reflujo gastroesofágico y la yeyunostomía para alimentación son elementos importantes en esta etapa, mientras que la esofagostomía rara vez resulta necesaria.<sup>(1,2,4)</sup>

El tratamiento quirúrgico en el paciente ventilado trae consigo un categórico desastre. La intubación endotraqueal genera serias limitaciones y efectos adversos sobre las anastomosis y la sutura esofágica, con riesgos de graves complicaciones, por lo que resulta sensato intentar un tratamiento conservador tomando en cuenta el pronóstico y dar espacio entonces a la utilización de prótesis esofágicas, traqueales o ambas.<sup>(1,2,4,10,11)</sup>

Los objetivos fundamentales del tratamiento conservador son:<sup>(4)</sup>

- Frenar la contaminación respiratoria
- Tratar y resolver la sepsis respiratoria
- Mejorar el estado general y nutricional del paciente
- Separar al paciente del ventilador mecánico

La cirugía abierta es la solución óptima; no obstante, existen diferentes opciones de tratamientos endoscópicos y conservadores cuando la cirugía está contraindicada y entre estos métodos tenemos: <sup>(4,11,12,13)</sup>

- Método mediante vacío EVT (Endoscopic Vacuum Therapy).
- Clipado broncoscópico OTSC (Over The Scope Clips)
- Endoprótesis degradables
- Válvulas endobronquiales de una sola vía
- Trasplante de células mesenquimatosas
- El tubo en “T” de Montgomery como alternativa para pacientes con fístula traqueoesofágica postintubación y estenosis laringotraqueal sincrónica.

El tratamiento quirúrgico definitivo debe realizarse cuando exista: <sup>(4,6,11,14)</sup>

- Estado general y nutricional adecuado
- Sepsis respiratoria controlada
- Destete de la ventilación artificial

Las técnicas quirúrgicas utilizadas han sido las siguientes: <sup>(4)</sup>

- Sutura directa de la fístula en un tiempo
- Resección del segmento traqueal afectado con anastomosis termino terminal y sutura esofágica
- Cierre de la fístula con colgajo de tejidos blandos
- Tratamiento en dos tiempos con derivación esofágica y cierre primario del defecto traqueal, seguido de sustitución esofágica
- Colocación de endoprótesis autoexpansibles cubiertas

Las complicaciones posquirúrgicas se presentan en el 50 % de los pacientes y destacan entre ellas la aspiración de sangre con neumonía asociada, neumomediastino, enfisema celular subcutáneo, fístula residual, estenosis traqueal retardada, disfagia, parálisis recurrencial y sepsis de la herida. La mortalidad es alta en las mejores instituciones y fluctúa entre un 3 % y 12,5 % y el pronóstico es siempre reservado. <sup>(2,4,11,12,15)</sup>

La intubación endotraqueal prolongada es la causa principal de la aparición de la fístula traqueoesofágica. El mecanismo de producción fundamental es la isquemia producida por la compresión de las paredes posterior de la tráquea y anterior del esófago, entre el manguito insuflado del tubo endotraqueal y la sonda nasogástrica. La tomografía computarizada multicorte dual sincronizada con el electrocardiograma permite realizar el diagnóstico de esta complicación.



## Referencias bibliográficas

1. Bibas BJ, Guerreiro Cardoso PF, Minamoto H, Eloy-Pereira LP, Tamagno MF, Terra RM, *et al.* Surgical management of benign acquired tracheoesophageal fistulas: A ten years' experience. *Ann Thorac Surg.* 2016;102(4):1081-7. DOI: <https://doi.org/10.1016/j.athoracsur.2016.04.029>
2. Bibas BJ, Guerreiro Cardoso PF, Minamoto H, Pego-Fernandes PM. Surgery of intrathoracic tracheoesophageal and bronchoesophageal fistula. *Ann Transl Med.* 2018;6(11):210. DOI: <http://dx.doi.org/10.21037/atm.2018.05.25>
3. Sesar SI, Mughrabi LA. Respiratory-digestive tract fistula: two-center retrospective observational Study. *Asian Cardiovasc Thorac Ann.* 2018;26(3):218-23. DOI: <https://doi.org/10.1177/0218492318755013.Epub2018>
4. Fuentes Valdés E. Cuidados de las fistulas traqueoesofágicas postintubación. *Rev Cubana Cir.* 2018[acceso: 28/02/2021];57(4):e720. Disponible en: [http://scielo.sld.cu/scielo.php?script=sci\\_atttex&pid=s003474932018000400010&lng=es](http://scielo.sld.cu/scielo.php?script=sci_atttex&pid=s003474932018000400010&lng=es)
5. Cruz Cruz Y, Pupo González R. La importancia de la tomografía axial computarizada en los traumatismos torácicos. Presentación de un caso. *Correo Científico Médico.* 2018[acceso: 28/02/2021];22(2). Disponible en: [http://scielo.sld.cu/scielo.php?script=sci\\_arttext&pid=S1560-43812018000200016](http://scielo.sld.cu/scielo.php?script=sci_arttext&pid=S1560-43812018000200016)
6. Puma F, Vannucci J, Santoprete S, Urbani M, Cagini L, Andolfi M, *et al.* Surgery and perioperative management for post-intubation tracheoesophageal fistula: case series analysis. *J Thorac Dis.* 2017;9:278-86. DOI: <https://doi.org/10.21037/jtd.2017.02.17>
7. Jarosz K, Kabisa B, Andrzejewusja A, Mrowczynska K, Hmerlak Z, Bartokowska-Sniatkowaka A. Adverse outcomes after percutaneous dilatational tracheostomy versus surgical tracheostomy in intensive care patients: case series and literature review. *Therapeutics and Clinical Risk Management.* 2017;13:975-81. DOI: <https://doi.org/10.2147/TCRM.S135553>
8. Green MS, Mathew JJ, Michos LJ, Green P, Aman MM. Using bronchoscopy to detect acquired tracheoesophageal fistula in mechanically ventilated patients. *Anesth Pain Med.* 2017;4:e57801. DOI: <https://doi.org/10.5812/aapm.57801>
9. Jiménez Duran DP, Cruz Mosquera FE, Arango Arango AC, Ávila Ovalle IJ. Medición del neumotaponador y su influencia en la prevención de complicaciones laringotraqueales: A propósito de un caso de intubación prolongada (56 días). *Acta colombiana de cuidado intensivo.* 2018;18(1):66-69. DOI: <https://doi.org/10.1016/j.acci.2017.11.008>
10. Liu J, Wu W, Liu S, Xu Z, Wang J, Li B. Modified tracheal transection approach for the repair of nonmalignant tracheoesophageal fistula: A report of 5 cases. *ORL J Otorhinolaryngol Relat Spec.* 2017;79(3):147-52. DOI: <https://doi.org/10.1159/0004668943>
11. Osho A, Sachdeva U, Wright C, Muniappan A. Surgical management of tracheoesophageal fistula. *Ann Cardiothorac Surg.* 2018;7(2):314-6. DOI: <https://dx.doi.org/10.21037/acs.2018.03.06>

12. Zhou CH, Hu Y, Xiao Y, Yin W. Current treatment of tracheoesophageal fistula. *Ther Adv Respir Dis.* 2017;11(4):173-80. DOI: <https://doi.org/10.1177/1753465816687518>
13. Matsui S, Kashida H, Asukama Y, Kudo M. Endoscopic treatment of tracheoesophageal fistula using the over-the-scope-clips system. *Ann of Gastroenterol.* 2017;30(5):758. DOI: <https://doi.org/10.20524/aog.2017.0181>
14. Ortiz Navarreto A, Ernst G, Korsunsky M, Sansostera A, Brioso A, Vázquez B, *et al.* Prótesis en T de Montgomery como parte del tratamiento inicial de la fístula traqueoesofágica no tumoral en paciente con mal estado nutricional. *Revista Fronteras en Medicina.* 2018;13(3):0144-48. DOI: <http://doi.org/10.19954/RFEM/201803/0144-0148>
15. Bolca C, Pavaloiu V, Fotache G, Dumitrescu M, Bobocea A, Alexe M, *et al.* Postintubation tracheoesophageal fistula- Diagnosis, treatment and prognosis. *Chirurgia (Bucur).* 2017;112(6):696-704. DOI: <https://doi.org/10.21614/chirurgia.112.6.696>

#### Conflicto de intereses

Los autores declaran que no existe conflicto de intereses.

#### Contribuciones de los autores

*Conceptualización, análisis formal, metodología, redacción-borrador original, redacción-revisión y edición:* Osmany Cruz García.

*Conceptualización, análisis formal, metodología, supervisión, validación, redacción-borrador original, redacción-revisión y edición:* Carlos G. Nieto Monteagudo.

*Curación de datos, análisis formal, investigación, metodología:* Mario Nápoles Lizano.

*Curación de datos, análisis formal, adquisición de fondos e investigación:* Lester M. Álvarez Hurtado y Rafael Ibáñez Azán.