

Alternativas a la intubación orotraqueal ANTE UNA VÍA Aérea difícil en nuestro medio

Alternatives for the orotracheal intubation in case of a difficult airway in our environment

Dr. Antonio Cárdenas González^I, Dr. Msc. Humberto Fernández Ramos^{II}, Dr. Msc. José Antonio Pozo Romero^{III}, Dra. Msc. Mayda Correa Borrell^{IV}

^I Especialista de I Grado en Anestesiología y Reanimación. Hospital Universitario "Manuel Ascunce Doménech". Camagüey.

^{II} Especialista en MGI. Master en Ciencias Urgencias Médicas. Residente de Cuarto Año de Anestesiología y Reanimación. Hospital Universitario "Manuel Ascunce Doménech". Camagüey.

^{III} Especialista de II Grado en Anestesiología y Reanimación. Diplomado en Medicina Intensiva del Adulto. Master en Ciencias Urgencias Médicas. Profesor Asistente. Hospital Universitario "Manuel Ascunce Doménech". Camagüey.

^{IV} Especialista de II Grado en Anestesiología y Reanimación. Diplomada en Bioética. Master en Ciencias Urgencias Médicas. Profesora Auxiliar y Consultante. Hospital Universitario Manuel Ascunce Doménech. Camagüey.

RESUMEN

Introducción: El control de la vía aérea en el quirófano es una responsabilidad del anestesiólogo, por lo que al finalizar su formación debe haber desarrollado las habilidades necesarias para atender esta exigencia. El control adecuado de la vía aérea para garantizar una correcta ventilación y oxigenación no sólo es indispensable en muchos procedimientos anestésico-quirúrgicos sino también en todas aquellas situaciones en las que la función respiratoria está comprometida. En los últimos años se ha producido una proliferación de nuevos dispositivos y se han mejorado las técnicas antiguas de intubación y ventilación proporcionándonos una gran ayuda en el manejo de la vía aérea difícil.

Objetivo: Evaluar el empleo de nuevos instrumentales para la intubación difícil.

Desarrollo: Se realizó una revisión bibliográfica sobre los nuevos instrumentos para intubación difícil recién llegados a nuestro hospital como estilete luminoso, guía de Eschmann o gum elastic bougie, combitubo, con el fin de adquirir los elementos teóricos para aplicarlo en la práctica clínica.

Conclusiones: De acuerdo a la experiencia con estos instrumentos y la literatura revisada, la primera opción es la utilización del combitubo, la guía de Eschmann o gum elastic bougie en segundo lugar y el estilete luminoso en tercer lugar.

Palabras clave: Guía de Eschmann o gum elastic bougie, estilete luminoso, tubo esofágico traqueal o combitube, técnica de inserción, indicaciones, contraindicaciones, complicaciones.

ABSTRACT

Introduction: The anesthesiologist is responsible for the control of the airway in the operating theatre who ending its training must to have developed the skills necessary to manage this demand. The appropriate control of the airway to guarantee a proper ventilation and oxygenation not only is essential in many anesthetic-surgical procedures but also in all those situations where the respiratory function is involved. In past years there has been appeared new devices and an improvement in past techniques of intubation and ventilation allowing us a great help in the management of this difficult airway.

Objective: To assess the use of new tools for a difficult intubation.

Development: A bibliographic review was carried out on the new tools for a difficult intubation now available in our hospital including a bright stylet, Eschmann's guide or gum elastic bougie, combitube to acquire the theoretical elements to be applied in the clinical practice.

Conclusions: According to experience with these tools and the reviewed literature, the first option is the use of the combitube, the Eschmann guide or gum elastic bougie in the second place, and the bright stylet in the third one.

Key words: Eschmann's guide or gum elastic bougie, bright stylet, tracheal esophageal tube or combitube, insertion techniques, indications, contraindications, complications.

INTRODUCCIÓN

El control de la vía aérea (VA) en quirófano es una responsabilidad del anesestesiólogo, por lo que al finalizar su formación debe haber desarrollado las habilidades necesarias para atender esta exigencia. El control adecuado de la vía aérea (VA) para garantizar una correcta ventilación y oxigenación no sólo es indispensable en muchos procedimientos anestésico-quirúrgicos sino también en todas aquellas situaciones en las que la función respiratoria está comprometida. En los últimos años se ha producido una proliferación de nuevos dispositivos y se han mejorado las técnicas de intubación y ventilación proporcionándonos una gran ayuda en el abordaje de la vía aérea difícil (VAD) (1). Esto nos obliga a informarnos y estar al día de las innovaciones fundamentales.

Entre 1 y 3 % de las intubaciones con laringoscopio pueden ser difíciles o imposibles.² Se ha publicado que 30 % de las muertes atribuibles a la anestesia, se relaciona con dificultades en el abordaje de la vía aérea.³

Cuando se presenta una situación en la que el anestesiólogo convencionalmente entrenado experimenta dificultad con la ventilación con máscara facial, dificultad con la intubación traqueal o ambas, es una vía aérea difícil.⁴

Ante esta situación se decidió realizar revisión bibliográfica con el objetivo de adquirir los conocimientos teóricos a fin evaluar el empleo de nuevos instrumentales para la intubación difícil.

DESARROLLO

Con el advenimiento de nuevos dispositivos en el Hospital Universitario Manuel Ascunce Doménech de Camaguey, para el abordaje de la vía aérea difícil se hizo necesario realizar una revisión bibliográfica de cada uno de ellos, para incorporar las habilidades sobre las técnicas de inserción, indicaciones, contraindicaciones, complicaciones, afín de poder utilizarlos óptimamente.

GUIA DE ESCHMANN o GUM ELASTIC BOUGIE⁵⁻¹¹

Es una guía elástica, semirrígida, de poliéster trenzado ("gum elastic bougie") que lleva usándose en la práctica clínica más de 35 años, sobre todo en Europa. Tiene 60 cm. de longitud con marcaciones a intervalos de 10 cm. y puede usarse con tubos endotraqueales de 6.0 mm o más de diámetro interno. Los 3.5 cm. distales tienen una angulación de aproximadamente 40 grados. Su flexibilidad puede incrementarse con precalentamiento local. Puede ser esterilizada y reusada (Fig. 1).

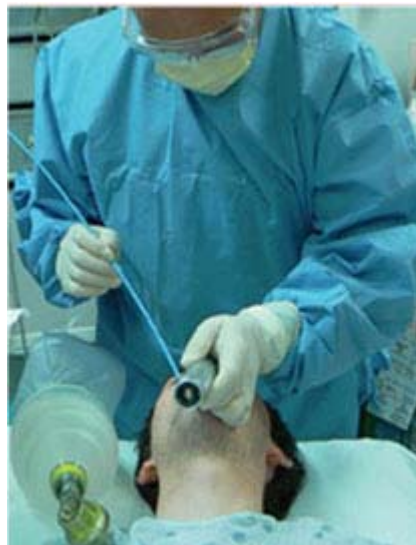

Figura 1. Guía de Eschmann.

También se refiere en la literatura como dispositivo de goma elástica (gum elastic bougie) es considerado como la primera elección de los dispositivos auxiliares de la intubación en el Reino Unido y en los Estados Unidos.

Técnica de inserción

La angulación distal permite su deslizamiento por la cara laríngea de la epiglotis, en la línea media, hasta atravesar las cuerdas vocales. La posición correcta en la tráquea está indicada por tres signos: una sensación "escalonada" del extremo distal de la guía al deslizarse sobre los anillos traqueales (en 90 % de los casos), el atrapamiento de la guía a aproximadamente 45 cm. al entrar en un bronquio pequeño (en el resto de los casos) y la rotación de la misma al penetrar en un bronquio. La flexibilidad de la guía permite dejarla a un lado de la boca del paciente, pudiéndose ventilar con mascarilla si se precisara. Seguidamente, se desliza el tubo endotraqueal sobre la guía, bajo laringoscopia, preferiblemente con el bisel dirigido hacia el plano posterior para evitar lesionar los aritenoides y se retira la guía.

Indicaciones

Está claramente indicada en el Cormack grado 3 (sólo se visualiza la epiglotis), en pacientes con "laringe anterior" y aquéllos con apertura bucal limitada. Es particularmente útil en casos de epiglotis rígida. Paciente con antecedentes de intubación difícil combinándolo con el videolaringoscopia y en pacientes con vía aérea difícil causados por la distorsión de la vía aérea superior.

Contraindicaciones

- La ruptura laríngea.
- La inaccesibilidad de cavidad oral.
- Las mismas para la laringoscopia.

Complicaciones

Son leves, habitualmente: intubación esofágica (de fácil reconocimiento), dolor de garganta y ronquera. Se describió en la literatura revisada un caso de hemo neumotórax, que se manejó de manera conservadora; también se reportó aisladamente, enfisema mediastínico, perforación faríngea y neumotórax derecho.

ESTILETE LUMINOSO O FIADOR LUMINICO¹²⁻³⁴

El estilete luminoso o fiador lumínico es una guía directa para realizar la intubación traqueal (Fig. 2).

El primer uso informado de un estilete luminoso para facilitar la intubación, lo describió Macintosh como un introductor iluminado de 18 pulgadas, que se introdujo en el tubo endotraqueal, y iluminó la parte anterior del cuello, Berman describió un dispositivo similar y dijo que era útil; Yamamura et al, describieron una luz ladeada en un alambre antes que se insertara el tubo traqueal para intubación nasal a ciegas en pacientes despiertos, la posición del tubo era determinada por medio de la transiluminación de la garganta y el cuello.

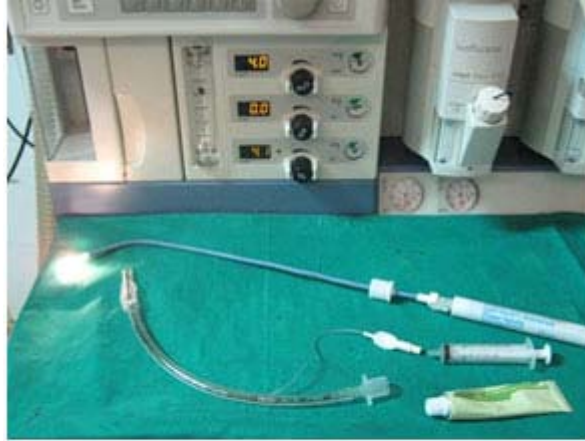

Figura 2. Estilete iluminado.

En 1977, Foster, usó una fibra óptica en un niño con trismos, y Ducrow, al siguiente año empleó una luz flexible (Flexilum) con el mismo principio.

Indicaciones

Este instrumento puede utilizarse en la intubación en pacientes con vía aérea difícil, paciente despierto o en caso de intubación difícil en adultos con apertura bucal limitada y movilidad cervical limitada o contraindicada. También puede usarse en caso de intubación nasotraqueal.

El estilete luminoso puede ser combinado con otras técnicas de manejo de la vía aérea; ayuda a la laringoscopia directa, intubación a través de mascarillas laríngeas clásicas y de intubación y facilitación de la intubación retrógrada.

En el ámbito de las situaciones de emergencia, la técnica preferida es la intubación con laringoscopia directa, pero la intubación con estilete luminoso es una técnica de fácil aprendizaje y realizable en medicina de emergencia y UCI móviles. Ha sido descrito el uso del estilete en situaciones clínicas variadas: mandíbulas atrapadas, lesionadas cervicales, niños quemados en cara y cuello y en medicina de guerra y catástrofes.

Como guía para el empleo del tubo de doble luz.

Técnica de inserción

1. Se lubrica el estilete y el tubo traqueal.
2. Se introduce el estilete en el tubo, sin que sobresalga el estilete.
3. Se mide distancia tiroides-mentón. Esta medida será la curva que le damos al estilete con una angulación de 90 °.
4. El operador se coloca a la cabeza del paciente. La mesa debe estar lo más baja posible, para poder visualizar la parte anterior del cuello.

5. Se preoxigena el paciente.
6. Se coloca la cabeza del paciente en posición de ligera extensión, si no existen contraindicaciones.
7. Con el pulgar e índice de la mano no dominante, sujetamos el maxilar inferior hacia arriba. Esta mano la colocaremos lo mas lateral posible para no obstruir la línea media.
8. Con la mano dominante insertamos la unidad estilete-tubo por comisura bucal hacia la línea media.
9. Se avanza el dispositivo con suavidad siguiendo un arco imaginario. No se debe forzar. En caso de encontrar resistencia "meceremos" el dispositivo dirigiendo la punta hacia la prominencia laríngea (cartílago tiroides) usando el resplandor como guía.
10. La localización traqueal de la punta del tubo se define por la luz circunscrita en parte anterior del cuello, por debajo del cartílago tiroides.
11. Se retira la guía semirrígida del estilete y seguimos avanzando la unidad estilete-tubo hasta que el resplandor se concentra en el hueco supraesternal.
12. Retiramos el estilete luminoso y comprobamos la correcta colocación por métodos habituales.

Contraindicaciones

- La obesidad mórbida.
- La presencia de luz solar.
- Inaccesibilidad de la cavidad oral.
- Secreciones copiosas o sangre en la vía aérea.
- Trauma laríngeo.
- Paciente hipoxémico que no puede ser ventilado.
- Obstrucción o distorsión de la anatomía de la vía aérea superior.
- Anestesia superficial con presencia de reflejos de la vía aérea.

Complicaciones

Trauma de la vía aérea, sangrado, ronquera, dolor de garganta. Luxación de aritenoides.

Desarticulación del estilete luminoso y de alguno de sus componentes

La incapacidad de observar la transiluminación.

Regurgitación o broncoaspiración.

TUBO ESOFÁGICO TRAQUEAL O COMBITUBO³⁵⁻⁴³

El combitubo se desarrollo en Austria por Dr. Frass en los años ochenta. Consiste en un tubo de doble lumen con los puños duales y profundidad de las señales de la

inserción para ayudar el posicionamiento. Hay dos tamaños (37F y 41F) para los adultos pequeños y más grandes. El combitubo no se recomienda para pacientes de 4 pies altura.

El tubo esofágico traqueal o combitube, el cual combina las funciones de un tubo endotraqueal convencional y un obturador esofágico (Fig. 3).

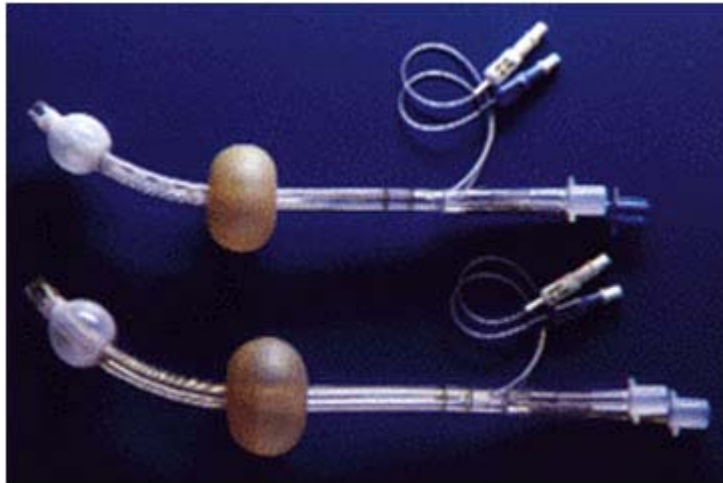


Figura 3. Combitubo.

Es de fácil uso y se recomienda insertarlo bajo visión laringoscópica ya que en inserciones a ciegas se han descrito lesiones tales como la rotura del seno piriforme. El rendimiento del combitubo en esta situación no se conoce, probablemente por la dificultad en concentrar una casuística. Sin embargo, en otras situaciones se ha conseguido una ventilación efectiva hecha por paramédicos (que no sabían intubar) en 86 % de los casos y por enfermeras de rescate que habían fracasado en la intubación de la tráquea, en 100 de los casos.

Se trata de un método de primera elección, en los casos de ID no prevista y con una apertura de boca mínima que permita su introducción.

El combitubo puede ser un dispositivo para el abordaje de la vía aérea de salvamento eficaz durante la intubación de secuencia rápida por paramédicos, en un ambiente urbano y suburbano, dado por el alto volumen de casos en los sistemas de urgencias médicas.

Pronto se vislumbró su utilidad en casos de vía aérea difícil, por lo que se incluyó en el algoritmo de la Sociedad Americana de Anestesiología y también remplazó al obturador esofágico en los algoritmos de rescate extrahospitalarios. La American Heart Association y el Consejo Europeo de Resucitación lo incluyen en sus protocolos. Fue aprobado por la FDA para su uso en Estados Unidos en 1989. Es usado también en Anestesia tanto en casos electivos como en intubación traqueal fallida.

Indicaciones

- Vía aérea difícil y situaciones de no intubación no ventilación, incluido como una de las tres técnicas a utilizar en situaciones de no intubación no ventilación en el algoritmo de el asa.
- Para personal no experto en intubación endotraqueal.
- Situaciones emergentes vitales, especialmente en reanimación extrahospitalaria.
- Movimientos de la columna cervical limitados (Ej.: enfermedad de Bechterew, Síndrome de Klippel Field, etc.).
- Fracturas y luxaciones cervicales inestables (Ej.: artritis reumatoide con subluxación Atlanta-axial, traumatismos, etc.).
- Anormalidades faciales (congénitas como micrognatia, macroglosia, etc.; y traumáticas).
- Pacientes con sangrado masivo o vómitos (regurgitación).
- Cuando no se desee una intubación convencional (Ej.: actores, cantantes, etc.).
- Intubación o extubación accidental, con mal acceso facial, (Ej.: pacientes en decúbito prono, posición sentada, entre otros).

Técnica de Inserción

La inserción puede realizarse de forma ciega o, preferiblemente, con la ayuda del laringoscopio, dirigiéndose en este caso a esófago bajo visión directa.

- Situar al paciente en posición supina con la cabeza en posición neutra (no en posición de olfateo).
- El operador situado preferentemente en un lado de la cabeza del paciente (esta posición es preferible a que el operador esté situado detrás de la cabeza del paciente) introduce el dedo pulgar y el índice de la mano introducida en la boca del paciente y abre la boca completamente.
- A continuación se introduce el Combitubo empujándolo contra la lengua, no contra el paladar, al tiempo que se hace un movimiento curvo suave y firme siguiendo una dirección dorso caudal hasta que el espacio entre los dos anillos pintados en el Combitube se encuentre a nivel de los dientes o de las encías.
- Se infla la línea 1 (balón faríngeo con el piloto de balón en color azul) con 85-100 ml de aire (40 a 85 mL en Combitubo 37 F o 100 mL en Combitube 41 F), pudiéndose apreciar como el Combitubo se sale algún centímetro, como ocurre a veces con la mascarilla laríngea. En casos urgentes está justificado llenar completamente el balón en un solo tiempo, pero en casos no urgentes es preferible llenarlo hasta 40 mL y después añadir aire de 10 en 10 mL (se ha descrito una relación lineal entre la talla del paciente y el volumen del balón faríngeo) hasta que no se aprecien pérdidas, evitando distender innecesariamente los tejidos.
- Se infla la línea 2 (balón traqueal con el piloto de balón en color blanco) con 10-15 mL de aire.
- Se ventila al paciente a través del tubo azul más largo (luz esofágica). Si la ventilación es adecuada se mantiene la ventilación por este tubo.
- Si no se escuchan ruidos respiratorios, ventilar al paciente a través del tubo claro más corto (luz traqueal), se ausculta los ruidos respiratorios y se observa el movimiento torácico. Si se cumple lo anterior, se continúa la ventilación por esta luz.
- En los pocos casos que la ventilación no es posible por ninguna de los dos luces, esto es debido a una excesiva introducción del balón orofaríngeo (tapando la glotis), en estos casos se saca el Combitubo unos tres centímetros y se trata de ventilar por la luz esofágica.
- Como métodos válidos para comprobar la ventilación podemos usar la auscultación bilateral y la ausencia de insuflación gástrica, la capnometría y los balones autoinflables, que al introducir el aire en tráquea volverán a inflarse

libremente, y en cambio, al introducirlo en esófago no volverán a inflarse por el colapso de las paredes esofágicas.

Contraindicaciones

- Pacientes menores de 16 años.
- Pacientes de menos de 150 cms de altura.
- Pacientes con reflejos faríngeos intactos, independientemente de su estado de conciencia.
- Pacientes con patología esofágica conocida, incluyendo la fístula traqueo-esofágica.
- Pacientes que hayan ingerido sustancias cáusticas.
- Pacientes con obstrucción de la vía aérea superior.
- Pacientes con alergia al látex.

Complicaciones

Se describen traumatismos a nivel orofaríngeo, a nivel de la vía aérea y a nivel del esófago durante la inserción.

Se ha informado de la lesión de tejidos blandos en relación principalmente con el balón faríngeo, y cuando se usa por tiempo prolongado es verosímil la aparición de edema de lengua que dificulte la extubación, posiblemente porque el balón faríngeo disminuye el retorno venoso y linfático de la zona, lo que implica un riesgo potencial de lesión del nervio lingual o trombosis venosa, que ha llevado a recomendar la monitorización de la presión del balón, aunque no se han establecido límites de seguridad.

También existe riesgo de ruptura esofágica o perforación de seno piriforme durante la colocación, lo que puede relacionarse con una inserción traumática o con distensión tisular por los manguitos, ya sea por inflarlos excesivamente o por el uso de protóxido.

En cualquier caso se recomienda su inserción cuidadosa, con la ayuda del laringoscopio cuando sea posible, sin emplear fuerza excesiva e inflando los manguitos sin superar los volúmenes recomendados por el fabricante.

Por último, la respuesta hemodinámica a la inserción del Combitubo podría ser mayor que con la intubación endotraqueal y la mascarilla laríngea, aunque los estudios no son concluyentes.

Se concluye que de acuerdo a la experiencia con estos dispositivos y la literatura revisada, la primera opción es la utilización del combitubo, la guía de Eschmann o gum elastic bougie en segundo lugar y el estilete luminoso, en tercer lugar.

REFERENCIAS BIBLIOGRÁFICAS

1. Cuesta PD, Elena PJ, Maurín RM, Jorge HFJ. Una vía aérea difícil de causa inusual. Holguín. En línea: Correo Científico Médico de Holguín 2008;12(1). Consultado: Enero 2006. URL disponible en: <http://www.cocmed.sld.cu/no121/ind121.htm> (Consultado 10/11/2009).

2. Takahshi S, Mizutani T, Masayuki M, Hidenori T. Hemodynamic responses to tracheal intubation with laryngoscope versus lightwand Intubating device(trachlight) in adults with normal airway. *Anesth Analg*.2002;95(2):1480-4.
3. Ojeda GJJ, Dávila Cabo de Villa E. Vía aérea difícil. Presentación de un caso. *Revista Electrónica de las Ciencias Médicas en Cienfuegos. Medisur* 2004;2(1). En línea. Consultado 13/11/09. URL disponible en: <http://dialnet.unirioja.es/servlet/articulo?codigo=2948015>
4. Pías SS, Armas PG, Pías SL.Nuevas alternativas de la máscara laríngea. *Archivo Médico de Camagüey* 2007;11(2). En línea. Consultado 15/11/2009. URL disponible en: <http://www.amc.sld.cu/amc/2007/v11n2-2007/index.htm>
5. Minkowitz H: Airway gadgets. En: *Handbook of difficult airway management*. Hagberg, C. 1ª e. 2000. Churchill Livingstone. pp. 150-6.
6. Márquez X, Márquez A. Sobre el manejo de la vía aérea difícil. *Emergencias* 2005;17:101-5
7. Covarrubias GA, Martínez GJL, Reynada TJL. Actualidades en la vía aérea difícil. *Rev Mexicana Anest* 2004;27(4):210-8.
8. Barash P. Clinical Anesthesia. En línea. Consultado: 15/11/2009 URL disponible: <http://gateway.ut.ovid.com/gw2/ovidweb.cgi>
9. Koay CK. Difficult tracheal intubation- analysis and management in 37 cases. *Singapore Med J* 1998;39:112-4.
10. Inoue H, Saito T, Kamishima K, Okano T, Kuno Y, Arai T, Okuda Y. *Masui* 2008;57(4):457-9.
11. Combes X, Dumerat M, Dhonnerur G. Emergency gum elastic bogue assisted tracheal intubation in four patients with upper airway distortion. *Can J Anaesth*.2004;51(10):1022-4.
12. Carrasco JMS, Fernando Ayuso BF. Fundamentos básicos de anestesia y reanimación en medicina de urgencias. *Emergencias y catástrofes* 2005;1:119-1.
13. Davis LJ, Scott DCS, Schreiner SM. Lighted Stylet Tracheal Intubation: A Review. *Anesth Analg* 2000;90:7456.
14. Biarge RAN, Siles SL. Manejo prehospitalario de la vía aérea en el paciente politraumatizado. *Emergencias* 1999;11:47-3.
15. Orebaugh, SL. *Atlas of Airway Management: Techniques and Tools*, 1 Ed. Philadelphia: Lippincott Williams & Wilkins. 2007. pp. 105.
16. Dercksen B, Borg PAJ. Light-guided intubation: the trachlight. En: Calder I, Pearce A, Eds. *Core topics in airway management*. Cambridge: Cambridge University Press 2005:93-6.
17. Yu Chen K, Shao Lun TS, Lin SK,Wu HS. Double-Lumen Endobronchial Tube Intubation in Patients with Difficult Airways Using Trachlight® and a Modified Technique. *Anesth Analg* 2007;105(5):1425-6.

18. Cordero EI. La vía aérea y su abordaje. En: Dávila C de V. Anestesiología Clínica. Ciudad de La Habana: Ciencias Médicas, 2006:1-9.
19. Benumof J, Scheller M. The importance of transtracheal jet ventilation in the management of the difficult airway. *Anesthesiology* 1989;71:769-4.
20. Baeza GF, Leyton BP, Grove L I. Vía aérea difícil. manejo y rendimiento de aparatos. *Boletín de Anestesiología de Chile* 2000. pp 35.
21. Hawthorne L, Wilson R, Lyons G, Dresner M. Failed intubation revisited: 17 year experience in a teaching maternity unit. *BJA* 1996;76:680-4.
22. Hung OR, Pytko S M I , Murphy M, Launcelott G, Stevens S, MacKay W, et al. Clinical Trial of a New Lightwand Device (Trachlight) to Intubate the Trachea. *Anesthesiology* 1995;83:5096.
23. Rosenblatt, WH. Airway Management. En: Barash PG, Cullen BF, Stoelting RK. Eds. *Clinical Anesthesia, 5th Edition: Lippincott Williams & Wilkins, 2006:596-2. CD-ROM.*
24. Carrasco JMS, Fernando Ayuso BF. Fundamentos básicos de anestesia y reanimación en medicina de urgencias. *Emergencias y catastrophes* 2005;1:119-1.
25. Dercksen B, Borg PAJ. Light-guide intubation: The Trachlight. En: Calder I, Pearce A, Eds. *Core Topics in airway management: Cambridge: Cambridge University Press, 2005:93-6 CD- ROM.*
26. Kuo YWI. Lightwand-guided endotracheal intubation performed by nondominant hand is feasible. *Kaohsiung J Med Sci* 2007;23(10):504-10.
27. Hung O R. Clinical Trial of a New Lightwand Device (Trachlight) to Intubate the Trachea. *Anesthesiology* 1995;83:5094.
28. Ka-young R. Comparison of Lighted Stylet (Surch-Lite™) and Direct Laryngoscopic Intubation in Patients with High Mallampati Scores. *Anesth Analg* 2009;108:1215-9.
29. Dercksen B, Borg PAJ. Light guided intubation: the trachlight. En: Calder I, Pearce A. *Core topics in airway management. Cambridge: Cambridge University Press, 2005:93-6.*
30. Davis L, Cook-Sather SD, Schreiner MS. Lighted stylet tracheal intubation review. *Anesth Analg* 2000;90:745-2.
31. Kanaide M. Hemodynamic and catecholamine responses during tracheal intubation using a lightwand device (Trachlight) in elderly patients with hypertension. *J. Anesth* 2003;17(3):161-5.
32. Shinji T, Taro M, Masayuki M, and Hidenori T. Hemodynamic Responses to Tracheal Intubation with Laryngoscope versus Lightwand Intubating Device (Trachlight®) in Adults with Normal Airway. *Anesth Analg* 2002;95(2):480-4.
33. Davis L, Cook-Sather SD, Schreiner MS. Lighted stylet tracheal intubation review. *Anesth Analg* 2000;90:745-2.

34. Cook TM. Maintenance of the airway during anaesthesia: supra-glottic devices. n: Calder I, Pearce A. eds. Core topic in airway management. Cambridge; Cambridge University Press 2005. pp. 43.
35. Cordero EMI. Via respiratoria anatómicamente difícil. Em línea. Consultado: Enero 2006. URL disponible en:
<http://www.hospitalameijeiras.sld.cu/hha/mpm/documentos/ANESTESIA/GP/VIA%20RESPIRATORIA%20ANATOMICAMENTE%20DIFICIL.pdf>
36. Blostein PA, Koestner AJ, Hoak S. Failed rapid sequence intubation in trauma patients: esophageal tracheal combitube is a useful adjunct. J Trauma 1998;44(3):534-7.
37. Kovacs G, Law JA eds. Airway management in emergencies. Halifax: The McGraw Hill Companies. 2008:93-26.
38. Mariscal FML, Pindado MML, Duro E. Dispositivos de la vía aérea difícil. Dispositivos supraglóticos. En: Mariscal FML, Pindado MML. La vía aérea difícil. Madrid: Ergon Ed. 2007. pp. 21-42.
39. Baraka a, Salem R. The Combitube oesophageal-tracheal double lumen airway for difficult intubation. Can J Anaesth 1993;40:1222-3.
40. Correa PJM. Manejo de la vía aérea en la cirugía de urgencia. Conferencia. III Congreso Virtual Mexicano de Anestesiología. 2006. CD-ROM.
41. Urtubia R, Marquez X. Combitubo. Monografía. 2006. CD-ROM.
42. Davis DP, Valentine C. The Combitube as a salvage airway device for paramedic rapid sequence intubation. Annals of Emergency Medicine. 2003;42;5.
43. Gaitini LA, Vaida SJ, Mostafa S, Yanovski B, David BB, Benumof JL. The esophageal-tracheal combitube resistance and ventilatory pressures. J Clinical Anesth 2005;17;269.

Recibido: 15 de noviembre de 2010.

Modificado: 3 de diciembre de 2010.

Aprobado: 2 de febrero de 2011.

Dr. *Antonio Cárdenas González*. Hospital Universitario "Manuel Ascunce Doménech". Camaguey. E-mail japozo@mad.cmw.sld.cu