

PRESENTACIÓN CASO**Síndrome disneico laríngeo. A propósito de un caso****Laryngeal dyspneic syndrome: A case presentation**

Dra. Maria Elena Paneque Pocio¹, Dra. Zaily Fuentes Díaz² y Dra. Mabel Salazar Diez³

Hospital Pediátrico "Eduardo Agramonte Piña". Camagüey

¹Especialista de Segundo Grado en Anestesiología y Reanimación. Hospital Pediátrico "Eduardo Agramonte Piña". Camagüey.

²Residente de Anestesiología y Reanimación. Hospital Pediátrico "Eduardo Agramonte Piña". Camagüey.

³Especialista de I Grado en Anestesiología y Reanimación. Master en medicina Bioenergética y Natural. Hospital Pediátrico "Eduardo Agramonte Piña". Camagüey.

RESUMEN

Introducción: La papilomatosis infantil es valorada como una de las causas de este vasto y complejo problema que ocupó durante más de un siglo la atención de especialistas, pues la enfermedad ha costado muchas vidas por asfixia y también por la notable resistencia a la terapéutica que ha persistido hasta nuestros tiempos.

Objetivos: Describir la conducta perioperatoria y evolución de un niño con síndrome disneico laríngeo agudo por papilomatosis laríngea. **Presentación del caso:**

Se trata de un paciente de 12 años en el cual fue necesario utilizar tratamiento de urgencia por un síndrome disneico laríngeo agudo, con el diagnóstico de papilomatosis laríngea con riesgo vital. El mismo se realizó en el Hospital Pediátrico "Eduardo Agramonte Piña" en enero de 2009, en Camagüey.

Conclusiones: Resulta de interés describir la conducta anestésica de un niño con síndrome disneico laríngeo agudo, con riesgo vital, por una papilomatosis laríngea. Se presenta la experiencia de un caso clínico que evolucionó satisfactoriamente.

Palabras clave: Síndrome disneico laringeo, papilomatosis laringea.

ABSTRACT

Introduction: Infantile papillomatosis is considered as one of the causes of this wide and complex problem with more than a century of the specialist's attention since this disease has had a high cost for the human life persisting to date due to asphyxia and also by the marked resistance to therapeutics.

Objectives: To describe the perioperative behavior and the course of a child presenting with laryngeal dyspneic syndrome from laryngeal papillomatosis.

The case presentation: This patient is aged 12 where it was necessary to use an emergence treatment by the above mentioned syndrome with vital risk in the "Eduardo Agramonte Piña" Children Hospital in January, 2009 in Camagüey province.

Conclusions: It is interesting to describe the anesthetic behavior of this patient due to the above problems. It is a clinical case with a satisfactory evolution.

Key words: Laryngeal dyspneic syndrome, laryngeal papillomatosis.

INTRODUCCIÓN

La papilomatosis infantil constituye un vasto y complejo problema de salud que ocupó durante más de un siglo la atención de muchos especialistas. La enfermedad ha costado muchas vidas de niños que han muerto por asfixia. Existe, además, notable resistencia a la terapéutica que ha persistido hasta nuestros tiempos.(1)

Las disfonías son clasificadas en dos grandes grupos: las orgánicas y las funcionales.

Las orgánicas, como su nombre lo indica, poseen una base anatómica y se caracterizan por ser permanentes, progresivas y que no se modifican con el reposo de voz. Por su parte, las funcionales, aparecen y desaparecen, no son progresivas y sí se modifican con el reposo de voz. Aunque no es una regla absoluta, las disfonías orgánicas aparecen como síntoma principal de las lesiones tumorales benignas y malignas de las cuerdas vocales, las inflamaciones infecciosas o no de la laringe, cuerpos extraños y las lesiones motoras de los nervios recurrentes.(2)

La causa de esta enfermedad es viral (Papiloma virus humano VPH serotipos 6 y 11 pertenecientes a los grandes virus de unas 250 ñm) y fue demostrada de forma muy singular cuando el investigador Ullman en el pasado siglo se inoculó en la piel de su antebrazo un macerado de tejido papilomatoso, procedente de la laringe de un niño y poco tiempo después se le presentó una extensa papilomatosis cutánea.(3)

La forma de contagio con el virus en tan temprana edad está dada por la contaminación del feto durante su tránsito por el canal vaginal infectado con el virus del papiloma Humano, otras vías para explicar en el escolar y en el adolescente aún permanecen en el terreno especulativo.(4)

Constituye objetivo de esta presentación de caso, describir la conducta perioperatoria y evolución de un niño con síndrome disneico laríngeo agudo por papilomatosis laríngea.

PRESENTACIÓN DEL CASO

Paciente masculino MLS, de 12 años, raza blanca con antecedentes de salud. Se le realizó la consulta anestésica, por estar propuesto para tratamiento quirúrgico de urgencia. En el Servicio de Otorrinolaringología se constató disnea laríngea, marcada dificultad respiratoria, la cual se acentúa durante el sueño acompañado de estridor inspiratorio, así como la disfonía desde hace más de dos semanas, que no mejora con tratamiento médico

La madre no refiere antecedentes patológicos personales ni familiares. El niño no presenta alergias, ni transfusiones sanguíneas, hábitos tóxicos y sólo toma como medicación previa multivitaminas.

Historia Anestésica: Anestesia local infiltrativa sin complicaciones, hace 6 años

Examen Físico: Aparato Respiratorio: Tiraje supraesternal, supraclavicular, utilización de músculos accesorios para la ventilación murmullo vesicular disminuido en ambos campos pulmonares. Frecuencia respiratoria (FR 11 respiraciones x min).

Aparato Cardiovascular: Ruidos Cardíacos rítmicos y taquicardícos, no soplos. Frecuencia Cardíaca (FC) 129 latidos x min TA: 100/60mmHg

Laringoscopia directa: Se constató masas papilomatosas de 1cm aproximadamente de aspecto velloso, color blanco que contrastan con el rosado de la mucosa circundante y se ubican en las cuerdas vocales verdaderas.

Tráquea: central y desplazable. Fosas nasales permeables. Boca: sin alteraciones aparentes. Pruebas predictivas de vía respiratoria anatómicamente difícil: Mallampaty II.

Complementarios: Hemoglobina: 135g/l. Hematocrito: 0.37L/L. Coagulograma mínimo: Tiempo de sangramiento 1 minuto. Tiempo de coagulación 7 minutos.

Conducta anestésica: El niño se medicó preoperatoriamente con atropina 0.02mg/Kg y midazolam 0.04mg/Kg por vía endovenosa. La inducción se realizó con ketamina 2mg/Kg y succinilcolina 1 mg/Kg como relajante muscular despolarizante para facilitar la inserción del tubo 5.0 mm con manguito. La disminución de la luz de la tráquea ocasionó ventilación insuficiente de forma aguda. Se corroboró la intubación por inspección y auscultación de ambos campos pulmonares y CO₂ expirado. Se acopló al ventilador mecánico Fabius GS de la Dräger en volumen control. Para el mantenimiento anestésico se administraron dosis de fentanilo 2µg/Kg y vecuronio 0.1mg/Kg. Se utilizó Oxígeno/Oxido Nitroso con FiO₂ al 0.5%. La operación duró 40 minutos. Las pérdidas hemáticas fueron de 15 % de la volemia calculada por lo que se repusieron las pérdidas con cristaloides y coloides.

La monitorización se realizó de forma no invasiva con un monitor Artema. Dentro de ellos la presión arterial sistólica, diastólica y media, frecuencia cardíaca, saturación de oxígeno, CO₂ expirado, derivación DII del electrocardiograma. Los

parámetros se mantuvieron dentro de límites fisiológicos, durante el intraoperatorio. Al finalizar el acto quirúrgico se detectaron signos clínicos evidentes de recuperación por lo que se aspiraron secreciones. Se extubó sin complicaciones. Se administró oxígeno al 100 % por máscara facial y se trasladó a la sala de recuperación postanestésica. Se egresó a los 7 días sin complicaciones y recuperado.

Al paciente se le realizó exéresis total de los papilomas al tener en cuenta que estos se comportan como una neoplasia verdadera, excrescencia o nódulo blando friable por lo regular en las cuerdas vocales verdaderas a menudo se ulceran y sangran al manipularlos. ([Figura 1](#)).

El examen histológico mostró: Papilas digitiformes constituidas por centro fibroso cubierto de epitelio escamoso estratificado bastante regular, con áreas de hiperqueratosis.

DISCUSIÓN

El papiloma infantil está constituido por cordones o papilas de ahí su nombre del estroma rodeadas de un epitelio plano. No muestra signos de atipicidad, a diferencia del papiloma del adulto, en el cual además de estas papilas digitiformes el epitelio muestra signos de mitosis y atipia celular que pueden llegar a traspasar la membrana basal, por lo que histopatológicamente el papiloma del adulto se considera una lesión premaligna. Actualmente se le llama a la forma del adulto papiloma escamoso.(5)

El niño, debuta con una disfonía que se detecta durante el llanto. Si se trata de un lactante es rápidamente progresiva. Poco después aparece una disnea alta que de no ser garantizada una vía respiratoria puede sobrevenir la muerte por asfixia. Se han notificado muchos casos de fallecimientos súbitos motivados por la broncoaspiración de masas papilomatosas que se han desprendido espontáneamente de la laringe.(6)

El diagnóstico se establece mediante la laringoscopia directa al observarse las masas papilomatosas de aspecto vellosa y de color blanco que contrastan con el rosado de la mucosa circundante se ubican en las cuerdas vocales verdaderas, por autoinoculación. Dichas masas se implantan en el vestíbulo laríngeo, epiglotis, y por debajo se extienden a la subglotis; la siembra de papilomas en lugares más alejados como en la úvula, amígdalas y tráquea es una situación poco frecuente pero no excepcional.(7)

Una vez diagnosticada una papilomatosis el tratamiento no debe ser diferido por el peligro potencial de una asfixia. Actualmente, en nuestro medio se asocia la eliminación microquirúrgica de los papilomas, seguida de la administración de interferón recombinante. Se comienza con dosis de 3'000,000 UI, intramuscular, diaria durante seis días y después una semanal durante dos meses. Al tercer mes la frecuencia es quincenal. El seguimiento laringoscópico se realizará en la primera fase mensual hasta lograr, al menos, un período de un año sin recidiva de los papilomas. (8)

Otras escuelas emplean durante el procedimiento quirúrgico la aplicación local del podofilino (citostático insoluble en agua). Otros la exéresis de papilomas, tanto por electrocirugía como la vaporización de las lesiones mediante láser de dióxido de

carbono.(9,10) En los últimos años con la experiencia y los buenos resultados obtenidos con el uso de antirretrovirales (Aciclovir) en el control de la papilomatosis en los enfermos de SIDA, se comenzaron ensayos clínicos dirigidos al tratamiento de la papilomatosis laríngea. Ninguno de los métodos terapéuticos empleados, hasta el momento, garantiza una curación absoluta en la totalidad de los enfermos, aunque la persistencia de las lesiones varía notablemente entre un método y otro. Esta entidad tiende a desaparecer en la pubertad o en la juventud.(9,10)

En muchos pacientes el traumatismo constante de estas masas origina atipia y proliferación epitelial, al punto que los cambios celulares comienzan a parecerse a la anaplasia de los tumores malignos. Por ello no es raro sea muy difícil diferenciar el papiloma benigno del carcinoma de células escamosas. En realidad se aceptan que estas neoplasias benignas pueden malignizarse.

Estas lesiones ocurren a cualquier edad y pueden ser múltiples en niños como el caso que se presenta que originó disfonía progresiva y dificultad respiratoria. Se decidió realizar el acto quirúrgico de urgencia bajo anestesia general orotraqueal.

Se concluye que resulta de interés describir la conducta anestésica de un niño con síndrome disneico laríngeo agudo, con riesgo vital, por una papilomatosis laríngea. Se presenta la experiencia de un caso clínico que evolucionó satisfactoriamente y que constituye una alerta para reducir el riesgo de mortalidad por el síndrome disneico laringeo.

REFERENCIA BIBLIOGRÁFICA

1. Colton R. Understanding voice problems. Editorial Interamericana. Maryland, USA, 2007. pp.55-63.
2. Routsalainen J H. Intervenciones para el tratamiento de la disfonía funcional en adultos. La Biblioteca Cochrane Plus 2008; 4: pp. 121-28.
3. Romero Sánchez P, Martín Mateos A, de Mer Morales M, Maqued Madrona T, Lahoz Rallo B. Disfonías. Guías Clínicas 2007; 3 (31): 89-93.
4. Yashua Alkali H, Amoah CB, Ibrahim M. Laryngeal papilomatosis presenting with acute upper airway obstruction. Indian J Pediatr 2009;76(7):743-4.
5. Zoorob RJ, Campbell JS. Acute dyspnea in the office. Am Fam Physician. 2003; 68(9):1803-10.
6. Montero Álvarez, Raisa; Montero Álvarez, Lourdes; Pérez Zamora, Liliams R. Manejo anestésico de la Papilomatosis Laríngea: reporte de un caso. Consultado: 22/12/2009. [Serie en Intenet] Mediciego 2007; 13 (supl.1): URL disponible en: http://bvs.sld.cu/revistas/mciego/vol13_supl1_07/vol13_supl1_07.html
7. Ortega A. Utilidades de la estroboscopia digital en el diagnóstico de la Disfonía. Rev Otorrinolaringol Cir Cab-Cuello 2007; 32: 299-302.
8. Gamboa J. Valoración estroboscópica de laringitis crónicas. Acta Otorrinolaringol Esp 2007; 57; 266-269.

9. Roy N. Voice disorders in general population: prevalence, risk factors and occupational impact. *Laryngoscope* 2006; 45(11):1988-95.
10. Schneider B, Bigenzahn W. How we do it: voice therapy to improve vocal constitution and endurance in female student teachers. *Clin Otolaryngol* 2006; 30(1):66-71.
11. Minder S, Gugger M. Acute dyspnea-what should I not forget? *Ther Umsch*. 2005; 62(6):383-91.
12. Zoorob RJ, Campbell JS. Acute dyspnea in the office. *Am Fam Physician*. 2003;68(9):1803-10.

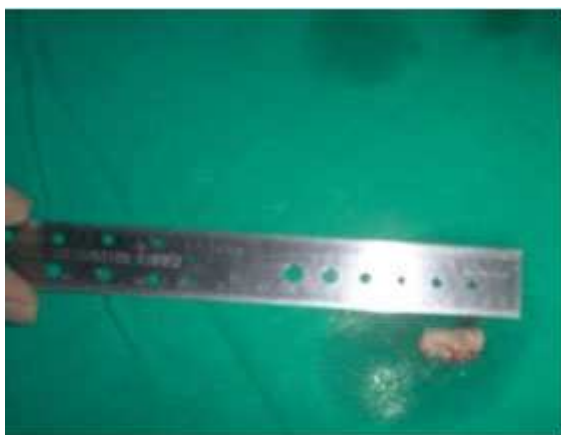


Figura 1. Nódulo friable de paciente operado de papilomatosis laríngea.