
Casos clínicos sobre ventilación independiente en traqueoplastia de urgencia

Dr. Pedro Julio García Álvarez^I, Dr. Ángel Pastor García Alvero^I, Dr. C. Jorge Santana Álvarez, Dr. Odrey Ravelo^{II}, Dra Irisandra González Guerra^I.

^I Hospital Dr. Octavio de la Concepción y de la Pedraja. Camagüey, Cuba.

^{II} Hospital Universitario Manuel Ascunce Domenech. Camagüey. Cuba.

RESUMEN

Introducción: el uso de la ventilación mecánica artificial con intubación endotraqueal prologada, es causa de múltiples complicaciones graves como la estenosis traqueal baja postintubación. La cirugía de tráquea plantea un reto anestésico debido a la dificultad en el mantenimiento de la ventilación. En situaciones de emergencias se puede usar la ventilación pulmonar independiente.

Objetivos: mostrar la conducta anestesiológica en ambos casos en los cuales fue necesario esta técnica ventilatoria.

Casos clínicos: en el presente reporte se informan de dos casos con estenosis traqueal baja en estado crítico que fueron intervenidos de urgencia, para realizar una resección circunferencial de los anillos traqueales afectados y anastomosis término-terminal. Se describe la valoración preoperatoria realizada por los anestesiólogos, resultados de estudios imaginológicos y gasométricos. También se expone la medicación preanestésica y el plan anestésico elaborado con especial énfasis en el intraoperatorio donde fue necesario como medida salvadora realizar ventilación independiente asincrónica con dos equipos diferentes. Se describen los cuidados postoperatorios del paciente.

Conclusiones: en la evaluación preoperatoria es de vital importancia conocer el sitio exacto de la estenosis por parte del anestesiólogo. También se proponen valores de volumen y presión para el uso de la ventilación independiente asincrónica, como una medida insustituible en situaciones de emergencia y a la cual se le pudiera dar más uso en lugares donde no existan condiciones óptimas para otros métodos de ventilación.

Palabras clave: estenosis traqueal, conducta anestésica, ventilación independiente.

ABSTRACT

Foundation : The use of the mechanical artificial ventilation with tracheal intubation has been a helpful treatment in patients's great quantity, but cause of several complications like postintubation tracheal stenosis. The surgery of trachea presents an anesthetic challenge due to the difficulty in the maintenance of the ventilation. The independent pulmonary ventilation can be used in situations of emergencies.

Objectives: Showing the conduct anesthesiologist both times.

Clinical case: In the present report they get informed of two cases with low tracheal stenosis in critic illness patient that they were intervened of urgency, in order to accomplish a circumferential resection of tracheal affected rings and anastomosis terminal term. The pre-operative evaluation accomplished by anesthesiologists, proven to be of studies describes scanners and arteries blood gas itself. Also the pre-medication and the anesthetic management elaborated with emphasis in the trans-operative period where he was necessary to use a independent asynchronous ventilation with two different ventilation machine are exposed. They describe the patient's taken care of aftercares.

Conclusions: In the pre-operative evaluation it becomes of vital importance knowing the anesthesiologist's exact place of stenosis for part. Also they recommended values of volume and pressure for the use of the independent asynchronous ventilation like an irreplaceable measure in emergency situations, and to which may give it plus use in places where optimal conditions for another methods of ventilation do not exist.

Keywords: Tracheal stenosis, anesthetic management, independent ventilation.

INTRODUCCIÓN

La ventilación artificial mecánica (VAM) es sin dudas, una de las técnicas más utilizadas en las unidades de terapia intensiva (UTI) y quirófanos. El periodo de desarrollo comienza a raíz de la epidemia de poliomielitis del año 1952, en Copenhague y llega hasta la actualidad. Con el advenimiento del tubo endotraqueal (TET) ha venido a mejorar la calidad de la ventilación y en general del tratamiento sobre la vía aérea. Este último, no solo trajo mejoras, sino que con su uso aparecieron complicaciones aparejadas y que no en pocos casos han sido de consecuencias fatales.^{1,2}

La intubación prolongada, se asocia a un tipo específico, poco frecuente; pero grave de complicación: la estenosis baja de la tráquea.

Según Vera Cruz³, estas lesiones traqueales causadas por ulceración, inflamación o cicatrices; tienen indicación de cirugía con el objetivo de reseca y reconstruir el segmento afectado.

Okuda⁴, planteó que la estenosis traqueal puede ser más frecuente en niños que en adultos, casi siempre ocurre in situ, pero cuando es por cánulas o insuflación excesiva del *cuff* generalmente es más distal.⁵ Esta entidad constituye un reto para el anesthesiólogo actuante debido a que tiene que garantizar una vía aérea permeable, adecuada oxigenación, estabilidad hemodinámica y todo esto en un paciente que habitualmente requiere un TET mucho más pequeño.^{6,7}

En la actualidad, los diferentes *software* incluidos a los equipos de ventilación en anestesia han diversificado los modos ventilatorios pero existen problemas que tienen escasas soluciones como es el caso de la enfermedad pulmonar unilateral y la cirugía de tráquea baja o carina las cuales necesitan muchas estrategias en ocasiones salvadoras para los pacientes como es el caso de la ventilación pulmonar independiente (VPI). Cuando en el modo ventilatorio convencional no se produce la respuesta deseada se debe considerar la (VPI). Esta técnica no es más que una técnica desarrollada y ampliamente utilizada en los quirófanos, para cirugía torácica aunque hoy también se utiliza en las UTI. En la actualidad no existen grandes estudios aleatorizados según Anatham.⁸

Este método de ventilación, ideado para permitir la cirugía pulmonar, se utiliza también en las unidades de cuidados intensivos (UTI) de acuerdo con los mismos principios: una intubación selectiva permite ventilar ambos pulmones según protocolos ventilatorios diferentes.

El objetivo de este artículo, consiste en presentar dos casos clínicos de pacientes en estado crítico operados de urgencia por estenosis traqueal baja en el Hospital Militar Clínico Quirúrgico Docente Dr. Octavio de la Concepción y de la Pedraja de Camagüey.

DESARROLLO

Caso clínico 1

Paciente BFZ de 58 años de edad, con antecedentes de enfermedad pulmonar obstructiva crónica (EPOC), hipertensión arterial (HTA) y asma bronquial controlada con esteroides de depósito, que luego de haber recibido ventilación mecánica prolongada producto de un estatus asmático, comenzó con episodios de disnea acompañada de cuadros de neumonías a repetición, así como; dificultad para expectorar. En uno de esos episodios la paciente enfermó de gravedad y por tal motivo acudió al cuerpo de guardia donde se le diagnosticó: estenosis traqueal baja (4 cm encima de la carina). Se le realizó traqueostomía de urgencia y se trasladó a la UTI, donde recibió ventilación asistida. Se realizó tomografía computarizada (TC) de tórax y se informó estenosis traqueal baja de 4 mm de diámetro y a 5 cm de la carina. Al existir empeoramiento del cuadro se decidió después de discutirla en equipo interdisciplinario realizar cirugía correctiva de urgencia. En la analítica preoperatoria se encontró hemoglobina 114 g/l, coagulación con international normalized ratio (INR) 1,42 s, gasometría ([tabla 1](#)), creatinina 115 mmol/L, electrocardiograma sin alteraciones, ionograma con hipopotasemia ligera 3,0 meq/L resto normal.

Tabla 1. Valores de hemogasometría, según momento y paciente

	CASO1		CASO2	
	Preoperatorio	Postoperatorio	Preoperatorio	Postoperatorio
PH	7,12	7,26	7,06	7,21
PCO ₂	64	49	71	53
PO ₂	76	96	68	91
HCO ₃ ⁻	19,1	28	17,2	21
SO ₂	81	98	76	96

Caso clínico 2

Paciente MMBF, de 47 de edad, con antecedentes de cirrosis hepática y de haber recibido ventilación mecánica prolongada producto de una peritonitis fecaloidea. Al recibir el alta hospitalaria comenzó con episodios de infecciones respiratorias a repetición, por lo que se le diagnosticó estenosis traqueal baja (3 cm encima de la carina). Se realizó Tomografía de tórax axial y longitudinal mostrando estenosis de 3 mm de diámetro ([Figura 1](#)).

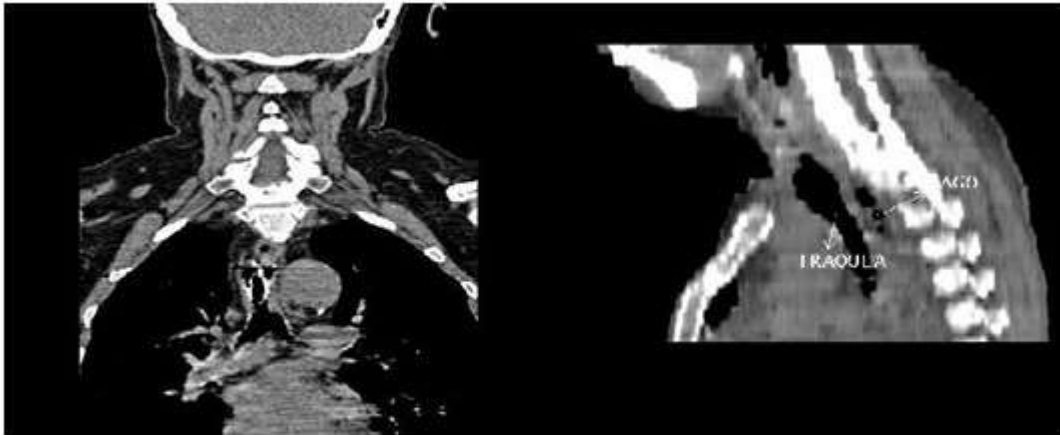


Fig. 1. Tomografía de tórax axial y longitudinal mostrando estenosis

Se discutió en equipo y debido al agravamiento del cuadro hemodinámico y respiratorio se decidió traslado a la UTI. Se inició ventilación mecánica controlada por traqueostomía de urgencia. En la analítica preoperatoria se encontró hemoglobina 104 g/l, coagulación con international normalized ratio (INR) 1,6 s, gasometría ver tabla anexa 1. Transaminasa glutámica pirúvica 112 UI, Creatinina 168 mmol/L, electrocardiograma sin alteraciones, ionograma con hipopotasemia 2,6 meq/L resto normal.

Conducta anestésica

En ambos casos, se medicaron preoperatoriamente con metilprednisolona 2mg/kg. Antes de administrar anestesia se realizó canalización de dos venas periféricas de grueso calibre y una profunda para monitorización hemodinámica avanzada. Se tomó muestra para gasometría preoperatoria. Se prepararon tubos endotraqueales finos calibre (4,5-5,5 mm) además de los tubos TET tradicionales.

Los dos pacientes mostraron una acidosis respiratoria mixta y acidosis metabólica severa acompañado de hipoxemia severa ([tabla 1](#)).

En el *DEEP-PICTURE* se encontró una captación baja de oxígeno con una cantidad total de oxígeno transportado por la sangre bajo, y desviación de la curva de disociación hacia la izquierda.

Inducción anestésica

Debido al precario estado hemodinámico de los enfermos ([tabla 2](#)).

Tabla 2. Valores medios del estado hemodinámico de los enfermos

Parámetro	CASO 1		CASO 2	
	Preoperatorio	Postoperatorio	Preoperatorio	Postoperatorio
TA	100/60 mmhg	110/70	80/45	100/65
FC	112 x/min	98	120	110
Temperatura	36,2	34,8	35,6	34,2
PVC	14	11	16	14
Ritmo diurético	0,8ml/kg/h	1,3ml/kg/h	0,3ml/kg/h	0,7ml/kg/h
ventilación	Asistida	Controlada	Controlada	Controlada
Modo ventilatorio	SIMV mas presión soporte	Presión control	Volumen control	Presión control
Presión pico	32	25- 30	38	25- 30

Se seleccionó midazolán 0,1 mg/kg mas fentanil 5µg/kg en inducción y de mantenimiento 2µg/kg según necesidad y el bromuro de pancuronio 0,1 mg/kg cada 45 minutos. Se realizó cambio de cánula por tubo endotraqueal No 6,5 mm en el primer paciente y por un tubo de 5mm sin *cuff* en el segundo enfermo el que pasó con bastante resistencia. En ambos casos el tubo endotraqueal se ubicó por encima del sitio de la estenosis.

En el siguiente paso los enfermos se colocaron decúbito lateral derecho. Se administró bicarbonato de sodio a razón de 0,3 meq /kg/exceso de bases (EB), y se continuó con la infusión de norepinefrina a 0,3µg/kg- 0,5µg/kg/min en el caso 2.

Mantenimiento de la anestesia

En el primer enfermo se continuó con una mezcla de oxígeno, aire comprimido para una fracción inspiratoria de oxígeno FiO₂ de 50 %. En segundo enfermo se administró una FiO₂ de 100 %. Luego de la disección de la tráquea en el primer enfermo, el cirujano contaba con tubos, adaptadores, conectores estériles de equipos de ventilación de anestesia y se procedió a intubar la tráquea en su porción distal, pero al ser corta la distancia entre la parte distal y la carina había gran escape del volumen inspiratorio, por tal motivo se decidió intubar selectivamente el bronquio principal izquierdo. Después de este paso, se detectaron estertores secos y húmedos diseminados, por tal motivo se administró aminofilina 5 mg/kg, hidrocortisona 4 mg/kg en bolo y se continuó con aminofilina en infusión a razón de 0,6mg/kg/h mostrando mejoría clínica. Posteriormente se observó una caída gradual de la saturación de oxígeno, hasta valores de 20 %, por lo que fue necesario intubación bibrónquial con dos tubos endotraqueales conectados a equipos de ventilación por separados de manera asincrónica ([figura 2](#)).

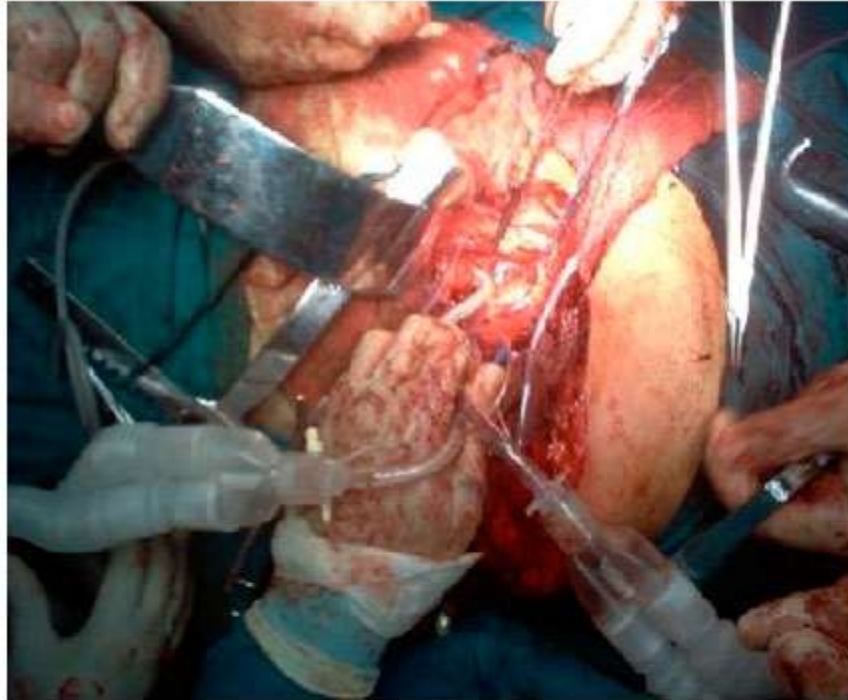


Fig. 2. Intubación bibronquial con dos tubos endotraqueales conectados a equipos de ventilación por separados de manera asincrónica.

Luego de esta medida la saturación se estabilizó entre 98 y 100 %. En el segundo enfermo, debido al mal estado hemodinámico y donde la disección traqueal era más cercana a la carina; se decidió ventilar por separado ambos pulmones con igual técnica desde el inicio, para tratar de evitar la hipoxemia y la hipercapnia severa.

La ventilación independiente en ambos casos se realizó en volumen control con volumen tidal de 5 ml/kg, frecuencia respiratoria para mantener normocapnia que osciló entre 10 -12 por minuto en ambos casos. Se administró PEEP de 5 a ambos pulmones en ambos casos y la fracción inspiratoria de oxígeno fue de 1.

En ambos pacientes, después de la resección de los anillos traqueales estenóticos; se introdujo un tubo endotraqueal de menor calibre a través del orificio de la traqueotomía hasta la porción distal del bronquio, lo que serviría de guía para la sutura término- terminal de tráquea al bronquio.

Al culminar el procedimiento quirúrgico, se decidió no revertir ningún medicamento por el estado hemodinámico y gasométrico de los pacientes (ver anexos tabla 2). Se aspiraron secreciones y luego se trasladan a la UTI para continuar con ventilación mecánica. El control del dolor se realizó con morfina 1.5 mg/hora por vía parenteral con buenos resultados y luego de 48 horas, con diclofenaco de sodio 1 mg/kg/cada 12 horas hasta el alta hospitalaria, la cual ocurrió 21 días como promedio después de la cirugía.

En ambos casos las pérdidas estuvieron sobre los 20 % del volumen sanguíneo estimado (VSE) y se repusieron todas en el transoperatorio.

DISCUSIÓN

Según Crespo Lessmann⁹ la enfermedad traqueal es causada por estenosis postintubación (EPI) y por tumores en la mayoría de los casos y que la incidencia de (EPI) ha decrecido desde la introducción de tubos endotraqueales con balones de alto volumen y baja presión entonces hablamos de una baja incidencia de esta entidad.^{10,11}

Los problemas que se asocian con mayor frecuencia a la intubación prolongada son: disfunción laríngea y estenosis traqueal.¹² Se han visto algunas variaciones como la estenosis en el lugar de la traqueotomía, estrechamiento causado por tejido de granulación, y traqueomalacia o estenosis a nivel del balón del TET. Para evitar lesiones iatrogénicas en la tráquea cervical es necesario prestar atención al lugar de realización de la traqueotomía y evitar el sobre inflado del balón traqueal. La presión de inflado del *cuff* constituye el principal mecanismo para la formación de EPI.¹³ La presión de perfusión capilar de la mucosa traqueal está en torno a 20-30 mmHg. Cuando la presión del balón es superior a ésta, Marco Gil¹⁴, refirió que se produce isquemia de la mucosa, ulceración y condritis de los cartílagos traqueales con posterior formación de tejido fibroso y de granulación conlleva a una estenosis traqueal progresiva. La incidencia de estas lesiones puede ser reducida con el uso de balones que permiten altos volúmenes y con gran área de contacto a la mucosa traqueal. Puchalski¹⁵, planteó que no es necesaria una intubación prolongada para el desarrollo de estas lesiones, que pueden aparecer tras sólo 36 horas de intubación o incluso menos. El diagnóstico clínico según Dzhafarov¹⁶, habitualmente se retrasa porque la sintomatología es muy inespecífica y común a otras enfermedades del sistema respiratorio por lo que habitualmente es confundida con asma bronquial o EPOC.

En el diagnóstico existen varias pruebas que nos orientan como la TAC la cual es muy útil según Godoy¹⁷ para definir la extensión de la lesión y descartar compresiones extrínsecas por ejemplo del tiroides, esófago o mediastino. En el caso de la vista lineal de la tráquea por TAC es de inestimable valor debido a que nos informa característica de la lesión, así como su nivel y longitud.¹⁸

La broncoscopia es el procedimiento de elección en la evaluación preoperatoria. Con ella se define la localización y longitud de la estenosis, así como el grado de inflamación del lugar propuesto para realizar la intervención. El problema es que muchas veces se retrasa hasta el momento de la intervención para no precipitar una obstrucción mayor, consecuencia del edema o hemorragia que puedan surgir con la manipulación de la zona.

En la actualidad Barreto¹⁹, informó que existen varias opciones de tratamiento como el tratamiento quirúrgico que es la solución definitiva de la estenosis traqueal. En el caso de las estenosis altas y medias el abordaje quirúrgico es cervical o para esternal respectivamente y solo se deja la vía posterolateral para las bajas. También se encontraron referencias a otros procedimientos no quirúrgicos que tienen un fin paliativo o como tratamiento temporal como la irradiación lo cual es una opción para los tumores malignos de la tráquea o como complemento de la cirugía.

Ortiz ²⁰, planteó que la dilatación con broncoscopio es una medida de emergencia o previa a la colocación de Stent. Se asocia a gran morbilidad por ruptura traqueal, neumomediastino, hemorragias entre otras. ^{21,22}

El láser es una opción para los que no sean candidatos a cirugía porque el láser destruye los tejidos que pudieran ser utilizados en una reconstrucción.

Los Stent son otra opción de tratamiento y existen de varios materiales como metálicos fijos, de silicona (Montgomery, Dumon) este último es el más usado, metálico auto expansible. ^{23,24}

En la conducta anestésica Slinger et al ²⁵ coinciden en no sedar a los pacientes con fármacos que puedan deprimir la ventilación, solo recomiendan administrar antisialagogo. Otra recomendación es suspender los esteroides con dos semanas de antelación con el objetivo de no retardar la cicatrización. En esta serie, hubo que medicar preoperatoriamente con esteroides para modular la respuesta inflamatoria sistémica y por otra parte los pacientes llegaron al quirófano con infusión de hipnóticos para facilitar la ventilación en la unidad de terapia intensiva polivalente UTIP.

Finlayson²⁶, refirió que se debe tener preparados tubos endotraqueales anillados de pequeño calibre. Si el TET puede pasar más allá de la lesión, se comienza con la ventilación controlada por volumen. Si no es así, puede ser necesaria una dilatación cuidadosa y gradual de la estenosis con diferentes tamaños de TET, mediante broncoscopia rígida, o dejar el TET por encima de la lesión. Una vez abierta la tráquea, el TET proximal a la lesión se retira un poco y un nuevo TET estéril es colocado por el cirujano distal a la lesión. Tras la resección de la estenosis y anastomosis de la parte posterior de la tráquea, se avanza el tubo que habíamos dejado en glotis y se coloca por debajo de la línea de sutura y por encima de carina. Posteriormente se completa la anastomosis.

Una resección traqueal baja presenta dificultades adicionales. A menudo se abordan mediante toracotomía derecha y puede requerir una intubación bronquial y posterior colapso del pulmón derecho para facilitar el acceso. La presencia de un tubo de doble luz haría imposible la reparación de la tráquea. Las dos técnicas más comunes para el manejo de la vía aérea para resección baja de la tráquea serían:

1. intubación endobronquial con un tubo anillado a través del campo quirúrgico.
2. ventilación con jet con dos catéteres colocados a nivel de los bronquios principales, proporcionan un buen acceso durante la fase crítica de reparación de la tráquea

Se puede recurrir a la circulación extracorpórea para el cese completo de la ventilación, sin embargo, es preferible evitar los riesgos de la anticoagulación y los efectos deletéreos de la circulación extracorpórea sobre el pulmón Weiss ²⁷, describió la ventilación de ambos bronquios principales con dos ventiladores para cirugía de carina.

Corona Mancebo y cols ²⁸, publicaron un estudio sobre estenosis traqueal con 48 pacientes a los que se les aplicaron varios métodos de tratamiento, pero solo el 3 % recibió cirugía con abordaje posterolateral del tórax, en ningún caso la estenosis fue cercana a la carina e informaron un fallecido en el intraoperatorio por accidente quirúrgico en la premura por disecar la tráquea y disminuir la severa hipoxia del

paciente. En ambos casos de esta serie, fue imposible colocar el TET en la parte distal de la tráquea por ser pequeña la distancia a la carina y esto causaba fugas considerables del volumen tidal (VT). Además, no se contaba con la posibilidad de ventilación con jet, ni circulación extracorpórea. Por tal motivo se eligió en ambos casos la ventilación independiente con dos equipos de ventilación en volumen control. Los parámetros ventilatorios que se monitorizaron fue P1 la cual se mantuvo discretamente por encima de lo normal (35-42) pero sin consecuencias detectables en el intraoperatorio ni tampoco en el posoperatorio tal como lo publicaron Sawulski et al.²⁹

También se recibieron críticas a favor y en contra del método de ventilación por parte de algunos colegas. Otro punto a debatir era si los equipos deben estar sincronizados, como lo publicó Bu³⁰ En ambos casos de esta serie, hubo mejor estabilidad hemodinámica y de los parámetros de ventilación y oxigenación en la forma asincrónica quizá porque la presión intratorácica no era tan elevada que en la forma sincrónica. Hay que tener en cuenta que sincronizar dos equipos diferentes es muy difícil ó imposible.

No existe mejor conclusión que decir que las pacientes fueron egresadas del hospital en buen estado de salud.

REFERENCIAS BIBLIOGRÁFICAS

1. Redel Montero J, Fernández Marín MC, Andrés CP. Estenosis traqueal postintubación. *Revista Neumosur*. 2006; 18(2): 111-112.
2. Domínguez Pérez áD, Monreal Rodríguez C, Esteban Ortega F. Una causa inusual de estenosis traqueal. *Acta otorrinolaringológica española: Organo oficial de la Sociedad española de otorrinolaringología y patología cérvico-facial*. 2011; 62(2): 169-170.
3. Vera Cruz P, Zagalo C, Acosta L. Estenosis traqueal yatrógena por intubación endotraqueal: Estudio de 20 casos clínicos. *Acta otorrinolaringológica española: Organo oficial de la Sociedad española de otorrinolaringología y patología cérvico-facial*. 2003; 54(3): 202-210.
4. Okuda N, Nakataki E, Itagaki T, Onodera M, Imanaka H, Nishimura M. Complete bronchial obstruction by granuloma in a paediatric patient with translaryngeal endotracheal tube: a case report. *J Med Case Rep*. 2014; 24(8): 260.
5. Guclu C, Meco B, Karamustafa M, Kecik Y. Maintenance of balance between airway pressure and intracranial pressure in a patient with tracheal stenosis undergoing craniotomy: a case report. [Online].; 2015 [cited 2015 abril 3. Available from: <http://www.ncbi.nlm.nih.gov/pubmed/25746336>.
6. Babarro Fernández R. Resección con anastomosis término-terminal en la estenosis traqueal tras intubación. *Acta otorrinolaringológica española: Organo oficial de la Sociedad española de otorrinolaringología y patología cérvico-facial*. 2007; 58(1): 16-19.
7. Pino Rivero V, Keituaqwa Yáñez T, Pardo Romero G, González Palomino A, Blasco Huelva A, Marcos García MD, et al. Estenosis laringo-traqueal en adultos. Estudio retrospectivo de 21 casos y revisión de literatura. *Acta otorrinolaringológica española:*

Órgano oficial de la Sociedad española de otorrinolaringología y patología cérvico-facial. 2004; 55(8): 376-380.

8. Anatham D, Jagadesan R, Tiew P. Clinical review: Independent lung ventilation in critical care. *Critical Care*. 2005; 63(9): 594-600.

9. Crespo Lessmann A, Torrego Fernández A. Tabique traqueal inflamatorio. [Online].; 2013 [cited 2015 abril 3. Available from: <http://dialnet.unirioja.es/servlet/articulo?codigo=4364185>.

10. Tayfun M, Eren E, Ba?o?lu M, Aslan H, Öztürkcan S, Katilmi? H. Postintubation laryngotracheal stenosis: assessing the success of surgery. *J Craniofac Surg*. 2013; 24(5): 1716-1719.

11. de la Cruz M, Islam S, Cloyes R. Novel modification of tracheostomy tube to allow speech and manage tracheal stenosis. *BMJ Case Rep*. 2013; 22(1): 213.

12. Zielinski D, Webe F. An unusual cause of stridor after thoracotomy. [Online].; 2015 [cited 2015 Abr 3. Available from: <http://www.ncbi.nlm.nih.gov/pubmed/25710402>.

13. Cai Z, Li H, Zhang H, Han S, An R, Yan X. Novel insights into the role of hypoxia inducible factor 1 in the pathogenesis of human post intubation tracheal stenosis. *Mol Med Rep*. 2013; 8(3): 903-908.

14. Marco Gil AC, Murillo Llorente MT, Lorente Sanchos MD, Muñoz Moreno L. Atención de enfermería en resección traqueal. *Enfermería integral: Revista científica del Colegio Oficial de A.T.S de Valencia*. 2011;(96): 29-33.

15. Puchalski J, Musani A. Tracheobronchial stenosis: causes and advances in management. *Clin Chest Med*. 2013; 34(3):557-567.

16. Dzhafarov C, Israfilova S, Rustamsade U. Dzhafarov ChM, Israfilova SB, Rustamsade UCh. *Klin Khir*. 2012;(1): 42-45.

17. Godoy M, Saldana, DA, Rao P, Vlahos I, Naidich D, et al. Multidetector CT evaluation of airway stents: what the radiologist should know. *Radiographics*. 2014; 34(7): 1793-1806.

18. Bocca Ruiz X. Manejo de la estenosis traqueal post- intubación: tratamiento endoscópico. *Medicina Critica*. 2010; 2(2).123-25

19. Barreto J, Pizarro C, Plata R, Niño, Federico C. Estenosis subglótica idiopática: tratamiento con traqueoplastia endoscópica con balón. *Revista Médicas UIS*. 2008; 21(1):121.

20. Ortiz R, Domínguez E, De La Torre C, Hernández F, Encinas J, López Fernández S, et al. Early endoscopic dilation and mitomycin application in the treatment of acquired tracheal stenosis. *Eur J Pediatr Surg*. 2014; 24(1): 39-45.

21. Escrivá J. Dilatación traqueal neumática en el tratamiento de la estenosis traqueal idiopática. *Archivos de bronconeumología: Órgano oficial de la Sociedad Española de Neumología y Cirugía Torácica SEPAR y la Asociación Latinoamericana de Tórax (ALAT)*. 2007; 43(12): 692-694.

22. Lochowski M, Szlachcińska A, Kozak J. Left mainstem bronchial laceration with perforation to right pleural cavity as complication after dynamic stent insertion. *Wideochir Inne Tech Malo Inwazyjne*. 2014; 9(2):286-288.
23. Pinillos Robles J, García Luján R, de Pablo Gafas A, de Miguel Poch E. Tratamiento de la estenosis de bronquio intermediario en el trasplante pulmonar con endoprótesis de Montgomery: Una técnica novedosa. *Archivos de bronconeumología: Organó oficial de la Sociedad Española de Neumología y Cirugía Torácica SEPAR y la Asociación Latinoamericana de Tórax*. 2015; 51(2): 5-7.
24. Sethi S, Singh P, Borle A. Preoperative evaluation of Montgomery tube: a stitch in time saves nine. *Br J Anaesth*. 2014; 113(2): 303-04.
25. Slinger PD, Campos JH. Anesthesia for Thoracic Surgery. In Miller R, editor. *Miller's anesthesia. Expert Consult*. San Francisco, California: Elsevier; 2010. pp. 1864-66.
26. Finlayson G, Lohser J, Brodsky JB. Thoracic Surgery. In Jaffe RA, Samuels SI, Schmiesing CA, Golianu B, editors. *Anesthesiologist's Manual of Surgical Procedures*, 4th Edition. Philadelphia: Lippincott Williams & Wilkins; 2009. pp. 295-302.
27. Weiss SJ, Andrew Ochroch E. Thoracic Anesthesia. In Longnecker DE, Brown DL, Newman MF, Zapol WM, editors. *Anesthesiology*. Philadelphia, Pennsylvania: Mc Graw Hill; 2008. pp. 1213-1283.
28. Corona Mancebo SB, Fuentes Valdés E, Gómez Hernández MM, Fernández Cortez E, Vallongo Menéndez MB. Estenosis traqueal isquémica. Resultados del tratamiento quirúrgico. *Revista Cubana de Cirugía general*. 2000; 39(1): 29-37.
29. Sawulski S, Nestorowicz A, Sawicki M, Kowalczyk M, Stoż M. Independent lung ventilation during general anaesthesia--preliminary report. *Anestezjol Intens Ter*. 2010; 42(1): 6-10.
30. Bu X, Cao Z, Pang B, Wang S, Wang C. Hemodynamic effects of synchronous and asynchronous independent lung ventilation with different levels of positive end-expiratory pressure and tidal volumes on unilateral lung injury in dogs. *Zhonghua Jie He Hu Xi Za Zhi*. 2010; 33(10): 766-770.

Recibido: Mayo 8, 2015.

Modificado: Junio 25, 2015.

Aprobado: Julio 24, 2015.

Dr. Pedro Julio García Álvarez. Especialista de I grado en Anestesiología y Reanimación. Especialista de I grado en Medicina General. Profesor Instructor. Hospital Militar Dr Octavio de la Concepción y de la Pedraja. Camagüey. Cuba.

pedro@finlay.cmw.sld.cu