
Conducta anestésica de urgencia en paciente con quemaduras por corriente eléctrica de alto voltaje

Alina Álvarez Delgado, Maikel Becerra Morales, María Elena Ortega Valdés, Denia Arencibia Cruz, Arletis Curbelo Hernández

Hospital General Docente "Abel Santamaría Cuadrado". Pinar del Río. Cuba

RESUMEN

Introducción: las lesiones eléctricas de alto voltaje son consideradas como pacientes de alto riesgo por las severas quemaduras y su asociación con el daño hístico masivo. En promedio, la lesión de la piel en quemaduras de alta tensión puede alcanzar 10-15 % de la superficie corporal, pero esta extensión visible, es sólo una pequeña porción de la destrucción total del tejido (signo del iceberg). En pacientes con quemaduras eléctricas, el 10 % muere en los primeros 10 minutos, por paro cardíaco por fibrilación ventricular.

Objetivo: exponer las características clínicas y la conducta peri-operatoria que se realizó en este tipo de paciente que estuvo en contacto con corriente eléctrica de 7620 voltios (3000 amperios).

Caso clínico: paciente intervenido quirúrgicamente de urgencia para fasciotomía, exploración compartimental muscular y amputación de miembro inferior izquierdo por lesiones eléctricas de alto voltaje.

Conclusiones: el tratamiento de las quemaduras eléctricas implica dos aspectos diferentes: el tratamiento general y el tratamiento local. El tratamiento general se apoya en tres pilares fundamentales: mantener la oxigenación, mantener el ritmo cardíaco y la rehidratación. El tratamiento local debe realizarse en ambiente estéril y bajo anestesia adecuada.

Palabras clave: electrocución; quemaduras eléctricas de alto voltaje; conducta perioperatoria; complicaciones.

ABSTRACT

Introduction: High-voltage electrical injuries are considered as major burns because of its association with massive tissue damage. On average, the skin lesion in high voltage burns can reach 10-15 % of body surface but this visible extension, it is only a small portion of the total tissue destruction not clear (sign of the iceberg). In electrical burns, 10 % of patients die in the first 10 minutes, this death is caused by cardiac arrest due to ventricular fibrillation.

Objective: To present the clinical characteristics and perioperative conduct held in surviving patient after contact with electric current of 7620 volts (3000 amps) with electrical burns.

Case report: patient undergoing emergency surgery for fasciotomy, muscular compartment exploration and left leg amputation by high voltage electrical injury.

Conclusions: The electrical burns treatment involves two different aspects: the overall treatment and local treatment. The overall treatment is based on three pillars: maintain oxygenation, heart rate and keep rehydration. Local treatment should be performed in a sterile environment and under adequate anesthesia.

Keyword: Electrocution; high-voltage electrical burns; perioperative conduct; complications.

INTRODUCCIÓN

Las quemaduras constituyen una de las causas más importantes de discapacidad y mortalidad en todo el mundo. Las producidas por electricidad de alto voltaje, o superior a 1000 voltios, se presentan con más frecuencia en el grupo etario laboralmente activo, entre los 20-59 años.^{1,2}

Las lesiones por quemaduras eléctricas son múltiples y variadas. Estas pueden oscilar desde una sensación desagradable producida por una exposición breve y de baja intensidad, hasta la muerte súbita por electrocución.³ A pesar de los avances tecnológicos en las diferentes áreas de la medicina que han favorecido una mejora en la sobrevivencia de los pacientes con quemaduras severas, todavía se continúan reportando estancias hospitalarias prolongadas, alto porcentaje de complicaciones y mortalidad. La severidad y mortalidad de las quemaduras están relacionadas con la edad del paciente, extensión, profundidad y mecanismo de lesión. Los niños y los ancianos son los más vulnerables, con el mayor porcentaje de morbilidad.⁴ En los Estados Unidos de Norteamérica, las lesiones por quemadura eléctrica son motivo de admisión de pacientes a centros hospitalarios especializados en un número mayor a 3000 pacientes por año, correspondiendo al 3 a 4 % de los ingresos de todos los pacientes con diagnóstico de «quemadura» secundaria a cualquier mecanismo. En EE.UU se estima un 40% de pacientes con antecedentes de quemadura por electricidad, los mismos son presentados con lesiones fatales, lo que hace un estimado de 1000 defunciones por año.⁵

Las lesiones por quemadura eléctrica se pueden agravar progresivamente y en tiempo indeterminado. En ocasiones se manifiesta un compromiso tisular osteomiocutáneo y daño al sistema nervioso periférico y vascular severo e irreversible, lo que obliga al cirujano plástico a descartar la posibilidad de realizar algún procedimiento reconstructivo o de salvamento. Se ve obligado a tomar decisiones radicales en el manejo quirúrgico, siendo necesario realizar amputación de alguna extremidad de manera parcial o completa.⁶ En los adultos, este accidente está altamente relacionado con la ocupación, como la construcción y trabajos técnicos en compañías eléctricas. El paciente se interpone en el circuito eléctrico y tiene, por lo tanto, un punto de entrada y otro de salida, en los cuales se encuentran los mayores daños. Cualquier órgano o tejido que se encuentre entre los puntos de entrada y de salida puede estar comprometido. El daño tisular se produce por el calor generado al hacer resistencia con el paso de la corriente. La resistencia al paso de la corriente no es igual en todos los tejidos, se incrementa progresivamente desde los nervios, vasos, músculo, piel, grasa, y finalmente hueso, que por tener la mayor resistencia genera más calor y por tanto, un mayor daño hacia los tejidos que lo rodean.⁷ Mención importante merece el signo del *iceberg*, pues el porcentaje evidente de la quemadura eléctrica, no es más que una mínima expresión de la lesión hística real.⁸

El objetivo de este artículo, es exponer las características clínicas y la conducta intra y posoperatoria en un paciente que sufrió shock eléctrico.

CASO CLÍNICO

Paciente: HTO, masculino, raza negra, de 28 años, peso aproximado (80kg). Propuesto para cirugía para realizarle fasciotomía, exploración compartimental muscular de miembro superior izquierdo y amputación de miembro inferior izquierdo, por presentar síndrome de necrosis hística aguda y quemaduras hipodérmicas 21 % de extensión (crítica) producto de trauma eléctrico de alto voltaje (7620 voltios y 3000 amperios) de 1 hora aproximadamente de evolución.

Valoración preoperatoria

APP: no se recogen por constituir una emergencia y llegar disociado el paciente.

Examen físico:

- Neurológico: conciencia disociada. Valor de escala de Glasgow: 15
- Cardiorrespiratorio: normal

Tensión arterial no invasiva (TANI): 142/77mmHg.

Frecuencia cardiaca (FC): 103l pm. Frecuencia Respiratoria (FR): 21 rpm.

Circulatorio: pulso radial izquierdo, tibial posterior y pedio del mismo lado no se palpan.

Piel y mucosas: cara, cuello y región torácica anterior y posterior con lesión extensa de aspecto rosado blanquecino correspondiéndose con quemadura profunda tipo AB. A nivel de cuello en correspondencia con músculo esternocleidomastoideo derecho aparece lesión con aspecto de cuero o cartón con presencia de trombosis de la vena yugular externa, quemadura profunda tipo B (**Fig. 1 y 2**).



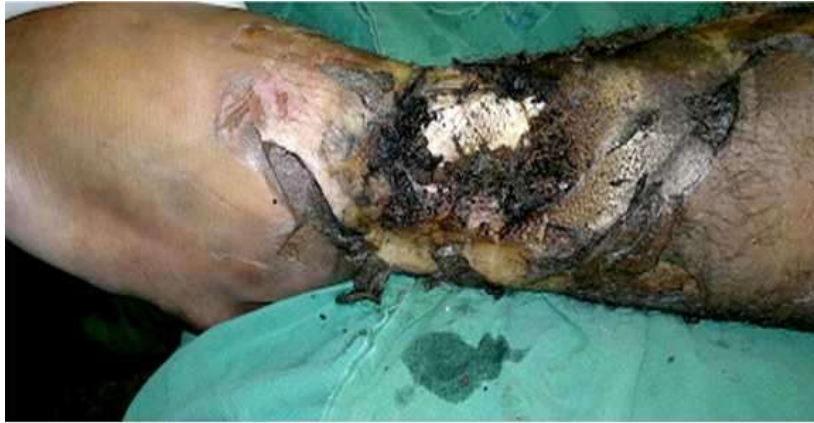


Fig. 1. Lesión aguda miembro inferior con quemadura tipo B.

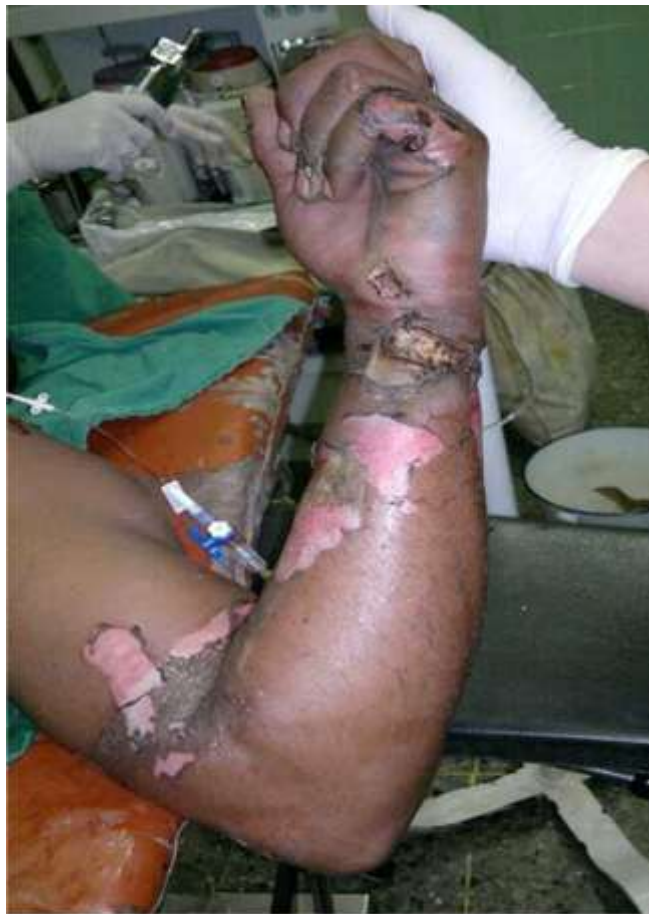

Fig. 2. Tetania de miembro superior (1 hora de evolución).

Exámenes complementarios

Hemoquímica: Hb =160g/l, Hto= 0,41 %, Glicemia= 6.7mmol/L, Grupo y Rh: B positivo.

EKG: Sin alteraciones.

Medicación preanestésica: penicilina cristalina 4 millones de U endovenosa.

Anestesia indicada: general endotraqueal.

Duración de la intervención quirúrgica: 4 horas.

Intra-operatorio: previo a inducción de la anestesia se monitorizó FC, TANI, SpO₂, EKG (DII), diuresis. Todos dentro de parámetros normales.

- Preoxigenación: por 3 minutos con O₂ 100%.
- Inducción anestésica: Midazolán (0.1mg/kg) 8mg/endovenosos, fentanyl (5 mcg/kg) 300mcg/ev. Vecuronio. Dosis de intubación (0.1mg/kg)8mg/ev
- Intubación fácil con tubo endotraqueal # 8.
- Mantenimiento anestésico: O₂, N₂O (FiO₂ 50 %), Fentanil 3 mcg/Kg, infusión de Vecuronio 2 mcg/Kg/min. Isoflurano CAM 1%.
- Parámetros ventilatorios: VT: 7 ml/Kg (560 ml), FR: 12 rpm, VM: 6.7 L/min. PIP: 10 cmH₂O. P Meseta: 8 cmH₂O. Ventilador-máquina de anestesia Dräger-Fabius modalidad volumen control.
- Monitorización: EKG (D-II), FC, TANI, Saturación parcial de oxígeno (SpO₂) dentro de límites normales, Dióxido de carbono telespiratorio ETCO₂ (entre 38 y 40), ionograma (tendencia a la hipocalcemia) y gasometría arterial, diuresis y pérdidas hemáticas.
- Líquidos intraoperatorios: Cl Na 0.9%= 1000 ml, Ringer lactato= 2500 ml, para mantener ritmo diurético de 2ml/kg/hora
- diuresis intraoperatoria: 1500ml (claras)
- Analgesia: morfina 10 mg, en bolo endovenoso directo y 30 mcg/kg/hora en infusión continua para mantenimiento las primeras 24 horas y posterior titulación y en dependencia de la variación del dolor.
- Recuperación anestésica: Se trasladó el paciente a unidad de recuperación post-anestésica URPA, intubado con ventilación mecánica controlada, se continuó con igual monitorización y parámetros ventilatorios. Luego de haber transcurrido dos horas se coordinó traslado a sala de Unidad de Cuidados Intensivos Polivalentes. Se repitieron los exámenes complementarios, todos resultaron normales.
- En la segunda fase de tratamiento en la unidad de quemados del hospital para las curas bajo anestesia y la realización de escarotomias se le administró midazolán (0.1mg/kg) 8mg/endovenosos, ketamina 1mg/kg) 80mg/endovenosos y se mantuvo infusión de morfina para el alivio del dolor.
- A los 19 días de hospitalización el paciente falleció en shock hipovolémico por sangramiento agudo incoercible por región del cuello.

DISCUSIÓN

Las quemaduras eléctricas representan una minoría de los ingresos en las unidades de grandes quemados, pero muchas veces causan morbilidad grave, aparte de las lesiones cutáneas obvias. En particular, las lesiones por alto voltaje pueden conducir a disritmias temporales en los supervivientes, asociarse con traumatismos cerrados graves y causar destrucción de tejidos profundos. Otros trastornos pueden manifestarse de forma tardía: dos secuelas a largo plazo descritas habitualmente son la neuropatía periférica motora o sensorial, y la aparición de cataratas. La lesión y la discapacidad conllevan la pérdida importante de salarios y costes médicos significativos. No existen pruebas de clase I para respaldar el tratamiento estandarizado de las quemaduras eléctricas. Los tratamientos disponibles recomiendan monitorización mediante telemetría de 24 horas para todos los pacientes con lesiones por alto voltaje, y para aquellos con lesiones por bajo voltaje con alteraciones en el ECG inicial. Las lesiones eléctricas profundas generan rhabdomiólisis y mioglobinuria. En este contexto se debe titular la reanimación con

líquidos para mantener una diuresis de 100 ml/h hasta que la orina aparezca clínicamente clara. La insuficiencia renal aguda por mioglobinuria es infrecuente, a menos que se retrase la reanimación. Se han propuesto varios métodos para favorecer el aclaramiento renal de la mioglobina, entre ellos la alcalinización de la orina y la diuresis osmótica con manitol. La fasciotomía temprana y el desbridamiento quirúrgico del músculo necrótico pueden estar indicados si la acidosis grave y la mioglobinuria no mejoran con rapidez mediante la reanimación agresiva; la atención será óptima en un centro para quemados, en el que esas alteraciones puedan ser vigiladas de cerca por un cirujano especialista en quemados. Aunque la mayoría de los miembros pueden ser salvados mediante el diagnóstico precoz del síndrome compartimental y fasciotomías, en ocasiones pueden ser necesarios el desbridamiento mayor y la amputación temprana. Aunque se ha propuesto la fasciotomía sistemática, una revisión de las tendencias nacionales en el tratamiento de los pacientes con quemaduras eléctricas proporciona soporte a la descompresión selectiva. La monitorización consiste en evaluaciones clínicas seriadas de lesiones térmicas y eléctricas, perfusión tisular y la función nerviosa periférica en las extremidades de alto riesgo.⁹

Las quemaduras pueden afectar a todas las funciones fisiológicas, incluidos los sistemas cardiovascular y respiratorio; la función hepática, renal y endocrina; el tracto gastrointestinal; la hematopoyesis; la coagulación, y la respuesta inmunológica. La disminución transitoria del gasto cardíaco, del orden del 50% a partir de los valores basales va seguida de una respuesta hiperdinámica. En la fase aguda disminuye la perfusión de órganos y tejidos debido a la hipovolemia, disminución de la función miocárdica, aumento de la viscosidad sanguínea y liberación de sustancias vasoactivas. La fase aguda se inicia inmediatamente después de la quemadura. La segunda fase de la lesión térmica, denominada fase metabólica se inicia unas 48 horas después de la quemadura y se caracteriza por un aumento del flujo sanguíneo a los órganos y tejidos. En pacientes geriátricos esta fase puede retrasarse o no estar presente. Se desarrolla una hipertensión arterial de causa desconocida que puede ser sustancial. Las complicaciones pulmonares pueden dividirse en tres síndromes definidos en función de las características clínicas y de la relación temporal con la lesión. La lesión diferida, que se produce a los 25 días de la quemadura, incluye un síndrome de distrés respiratorio agudo. Las complicaciones tardías, que acontecen días a semanas después, incluyen neumonía, atelectasia y embolismo pulmonar. Las dos complicaciones más habituales de las quemaduras son la neumonía y la insuficiencia respiratoria.¹⁰

La atención anestésica durante las primeras fases supone varios contratiempos. En éste paciente, la lesión de miembros era evidente en el momento del examen físico, ya que la quemadura afectaba todo el espesor del músculo del miembro inferior izquierdo y del miembro superior del mismo lado. Además de la lesión de piel que afectaba el trayecto del musculo esternocleidomastoideo del lado derecho del cuello.

Se concluye que las quemaduras por electrocución pueden mostrar pocas pruebas externas pero acompañarse de fracturas graves, hematomas, lesión visceral y lesión de músculo esquelético y cardiaco que causan dolor, mioglobinuria, arritmias, anormalidades del ECG, entre otras.

REFERENCIAS BIBLIOGRÁFICAS

1. Danilla S, Pastén JA, Fasce G, Díaz V, Iruretagoyena M. Mortality trends from Burn Injuries in Chile: 1954-1999. *Burns*. 2004;30:348-56.
2. Villegas J, Torres E, Pedreros C, Singh P, Longton C, et al. Mortalidad tras un año de protocolización en el manejo del paciente quemado. *Rev Chil Cir*. 2010;62(2):144-49.
3. Dávalos Dávalos P.A, Dávila Jibaja L.I, Manzano Moscoso D, Hidalgo Altamirano V.A. Quemadura eléctrica, a propósito de un caso clínico quirúrgico. *Cir. Plást. Ibero-latinoam* 2009;35:3. [citado mayo 2015]. Disponible en: <http://dx.doi.org/10.4321/S0376-78922009000300009>
4. Cuenca-Pardo J, Álvarez-Díaz C de J. Evaluación del índice de severidad de las quemaduras (ABSI) en pacientes atendidos en la Unidad de Quemados del Hospital de Traumatología «Dr. Victorio de la Fuente Narváez» del IMSS. *Cirugía Plástica* 2013;23(1):5-13. [citado octubre 2015]. Disponible en: <http://www.medigraphic.com/cirugiaplastica>
5. Torres Pastrana y Rivera S, Herrán Motta F S. Incidencia de amputación de extremidades secundaria a quemadura eléctrica en la Unidad de Quemados del Centro Médico Nacional «20 de Noviembre» ISSSTE. *Cirugía plástica* 2014;24(2):75-83. [citado octubre 2015]. Disponible en: <http://www.medigraphic.com/cirugiaplastica>
6. Buja Z, Arifi H, Hoxha E. Electrical burn injuries. An eighty year review. *Ann Burns Fire Disasters*. 2010;23(1):4-7 [citado octubre 2015]. Disponible en: <http://www.medigraphic.com/cirugiaplastica>
7. Abdolrasoul R, Monireh K, Elham M, Habib-Allah A, Mehdi R, Mohsen K. Descriptive Study of Occupational Accidents and their Causes among Electricity Distribution Company Workers at an Eight-year Period in Iran. *Saf Health Work*. 2013;4(3):160-65. [citado octubre 2015]. Disponible en: <http://www.medigraphic.com/cirugiaplastica>
8. Arriagada C, Soto C, Peña V, Villega J. Compromiso intestinal por quemadura eléctrica de alto voltaje. Caso clínico. *Cir. Plást. Ibero-latinoam*. 2013;39(4): [citado mayo 2015]. Disponible en: <http://dx.doi.org/10.4321/S0376-78922013000400013>
9. Pham Tam N, Gibran N S. Lesiones térmicas y eléctricas. *Surg Clin N Am* 2007. p185-206.
10. Duke J. Secretos de Anestesia. En: Levin PH R, Juels A D. El paciente quemado. Editorial A Parras Elsevier España. 2011. p 381.

Recibido: 18 de julio de 2015.

Modificado: 2 de septiembre de 2015.

Aprobado: 16 de octubre de 2015.

Alina Álvarez Delgado. Hospital General Docente "Abel Santamaría Cuadrado". Pinar del Río. Cuba. Correo electrónico: aad@princesa.pri.sld.cu